Emerson Luís Campelo de Oliveira

Desenvolvimento de modelo animal para lesão de plexo braquial

Macaíba

2015

INSTITUTO INTERNACIONAL
DE NEUROCIÊNCIAS
EDMOND E LILY SAFRA
Programa de Pós-Graduação em Neuroengenharia

Emerson Luís Campelo de Oliveira

Desenvolvimento de modelo animal para lesão de plexo braquial

Dissertação apresentada ao Programa de Pós-Graduação em Neuroengenharia do Instituto Internacional de Neurociências - Edmond e Lily Safra como parte dos requisitos exigidos para a obtenção do título de Mestre em Neuroengenharia.

Orientador: Prof. Dr.Hougelle Simplício Gomes Pereira

Co-orientador Prof. Dr. Edgard Morya

Macaíba

2015

Emerson Luís Campelo de Oliveira

Desenvolvimento de modelo animal para lesão de plexo braquial

Dissertação apresentada ao Programa de Pós-Graduação em Neuroengenharia do Instituto Internacional de Neurociências - Edmond e Lily Safra como parte dos requisitos exigidos para a obtenção do título de Mestre em Neuroengenharia.

Trabalho aprovado. Macaíba, 17 de Setembro de 2015:

Prof. Dr.Hougelle Simplício Gomes Pereira
Orientador

Prof. Dr. Edgard Morya
Co-Orientador

Profa. Dra. Mariana Ferreira Pereira de Araújo, IIN-ELS/ISD
Professor

Prof. Dr. Roberto Sérgio Martins, USP-SP
Professor

Macaíba
2015

Resumo

As lesões do plexo braquial ocorrem geralmente após queda de moto em pacientes jovens e levam a perda total ou parcial da movimentação do membro superior destes indivíduos, tornando-se lesões muito incapacitantes. Os modelos animais existentes para o estudo destas lesões não simulam o mecanismo de trauma que ocorre em humanos ou não restringem a lesão as suas estruturas neurais, ocorrendo geralmente injúrias ósseas e musculares associadas e tornando a interpretação dos resultados destes estudos mais difícil ou menos confiável. Foi desenvolvido um dispositivo eletromecânico que produz a lesão do plexo braquial em roedor simulando o mecanismo de tração do membro superior e estiramento do plexo braquial que ocorre em humanos. O modelo animal em camundongo obtido com uso desse dispositivo foi caracterizado quanto a livre locomoção e movimentação da pata dianteira após a lesão.

Palavras-chaves: Lesão plexo braquial; Plexo braquial; Modelo animal.

Brachial plexus injuries usually occur after motorcycle fall in young patients and lead to total or partial loss of upper limb movements of these individuals, making it very disabling injuries. Existing animal models for study of these lesions do not simulate the mechanism of injury that occurs in humans or do not restrict the damage to its neural structures, often occurring associated bone and muscle injuries, resulting in more difficult or less reliable interpretation of their results. An electromechanical device which produces the brachial plexus injury in rodents simulating the traction mechanism of trauma of the upper limb and brachial plexus stretch that occurs in humans was developed. The animal model obtained in mice with use of this device was characterized for freely locomotion and movement of the forepaw after brachial plexus injury.

Keywords: Brachial plexus; Peripheral nerves; Animal models.

Sumário

1 Introdução . . . 1

1.1 O Sistema Nervoso Periférico . . . 1

1.2 Anatomia do Plexo Braquial . . . 4

1.3 Mecanismo de lesão . . . 8

1.4 Modelos animais . . . 12

2 Objetivos . . . 17

3 Materiais e Métodos . . . 19

3.1 Experimento 1: Desenvolvimento do dispositivo de lesão do plexo braquial em roedores . . . 19

3.1.1 Animais . . . 20

3.1.2 Procedimento de teste (tração da pata) . . . 20

3.1.3 Protótipos . . . 20

3.1.4 Sistema de controle e força motriz . . . 22

3.2 Experimento 2: Caracterização comportamental e morfológica da lesão de plexo braquial em camundongos . . . 24

3.2.1 Animais . . . 25

3.2.2 Tração da pata dianteira . . . 25

3.2.3 Testes comportamentais . . . 27

3.2.3.1 Teste de campo aberto . . . 27

3.2.3.2 Teste de preensão da pata dianteira . . . 30

3.2.4 Avaliação morfológica . . . 30

3.2.5 Análise estatística . . . 31

4 Resultados . . . 35

4.1 Experimento 1 . . . 35

4.2 Experimento 2 . . . 36

4.2.1 Testes comportamentais . . . 36

4.2.1.1 Teste do campo aberto . . . 36

4.2.1.2 Teste de preensão da pata dianteira . . . 38

4.2.2 Análise morfológica . . . 39

5 Discussão . . . 51

5.1 Experimento 1 . . . 51

5.2 Experimento 2 . . . 51

Conclusão . . . 55

Referências **57**

Lista de ilustrações

Figura 1.1 – Modelo esquemático da medula espinhal e nervos periféricos sensitivo e motor . . . 2
Figura 1.2 – Desenho esquemático do nervo periférico humano . . . 3
Figura 1.3 – Desenho esquemático corte transversal do nervo periférico humano . . . 3
Figura 1.4 – Desenho esquemático fibra mielinizada . . . 4
Figura 1.5 – Foto do plexo braquial direito humano . . . 5
Figura 1.6 – Desenho esquemático de raizes nervosas espinhais . . . 6
Figura 1.7 – Desenho esquemático do plexo braquial humano . . . 7
Figura 1.8 – Inervação sensitiva do membro superior . . . 8
Figura 1.9 – Inervação motora do membro superior . . . 9
Figura 1.10–Classificação lesões de nervos periféricos segundo Sunderland . . . 10
Figura 1.11–Classificação das lesões de plexo braquial de Leffert . . . 11
Figura 1.12–Classificação das lesões por tração dos elementos do plexo . . . 12
Figura 1.13–Uso de animais no estudo da dor neuropática por **lesão de nervo periférico** 13
Figura 1.14–Uso de animais no estudo da dor neuropática por **lesão de nervo periférico continuação** . . . 14
Figura 1.15–Uso de animais no estudo de materiais para regeneração de **nervos periféricos** . . . 14
Figura 1.16–Uso de animais no estudo de materiais para regeneração de **nervos periféricos** . . . 15
Figura 3.1 – Zoom da vista superior do protótipo 01 . . . 21
Figura 3.2 – Vista em perspectiva do protótipo 1 . . . 21
Figura 3.3 – Vista lateral do protótipo 1 . . . 21
Figura 3.4 – Colocação da pata através do orifício na plataforma no dispositivo . . . 22
Figura 3.5 – Visão ampliada da pata ainda não fixada . . . 22
Figura 3.6 – Pata posicionada e fixada . . . 23
Figura 3.7 – Vista Arduino Uno® . . . 24
Figura 3.8 – Linha do tempo experimento 2 . . . 24
Figura 3.9 – Gráfico peso dos animais . . . 26
Figura 3.10–Barreira física com botão . . . 27
Figura 3.11–Posição inicial . . . 28
Figura 3.12–Posição final . . . 29
Figura 3.13–Sala de teste de campo aberto . . . 30

Figura 3.14–Campo aberto redondo 30
Figura 3.15–Teste de campo aberto 31
Figura 3.16–Rastreamento no campo aberto redondo 31
Figura 3.17–Teste animal sobre duas patas dianteiras 32
Figura 4.1 – Vista em Perspectiva do Dispositivo Final 36
Figura 4.2 – Desenho esquemático 37
Figura 4.3 – Protótipo 2 37
Figura 4.4 – Análise de vídeo escore 0 41
Figura 4.5 – Análise de vídeo escore 1 42
Figura 4.6 – Análise de vídeo escore 2 43
Figura 4.7 – Análise de vídeo escore 3 44
Figura 4.8 – Plexo braquial dissecado bilateralmente 45
Figura 4.9 – Plexo braquial com medula de camundongo dissecado 46
Figura 4.10–Secção Transversa do plexo braquial 1 46
Figura 4.11–Secção Transversa do plexo braquial 2 47
Figura 4.12–Secção Transversa do plexo braquial 3 48
Figura 4.13–Animal com alterações em alguns dedos 49
Figura 4.14–Animal fez autotomia de todos os dedos 50
Figura 5.1 – Dispositivo mecânico utilizado por Spinner *et al.* (2000) 52
Figura 5.2 – Plexo braquial de camundongo íntegro 54

Lista de tabelas

Tabela 3.1 – Linha do tempo (experimento 1) 19
Tabela 3.2 – Estatística descritiva do peso dos animais 1 25
Tabela 3.3 – Estatística descritiva do peso dos animais 2 25
Tabela 4.1 – Tabela Força versus Tensão 35
Tabela 4.2 – Teste de contraste dentre os sujeitos 38
Tabela 4.3 – Teste de efeito dentre os sujeitos 39
Tabela 4.4 – Descritivo por grupos A e B 40
Tabela 4.5 – Descritivo sem discriminar grupos 40
Tabela 4.6 – Comparação pareada das distâncias percorridas 41
Tabela 4.7 – Classificação de desempenho no teste de preensão da pata 42
Tabela 4.8 – Comparação pareada da análise dos vídeos 43

1 Introdução

Na busca pelo conhecimento científico aplicado a prática clínica é necessário o desenvolvimento de ferramentas adequadas e conhecimentos da pesquisa básica, para que desta forma, estes fundamentem e permitam novas descobertas. Este estudo originou-se dos conhecimentos da prática clínica que foram de encontro a pesquisa básica, mecanismo conhecido como translação reversa. Deste modo, neste capítulo apresentaremos as informações básicas necessárias a compreensão desta pesquisa, a saber: anatomia do plexo braquial, os tipos de lesões e os mecanismos que promovem as mesmas no plexo braquial, e os modelos animais para pesquisas nesta área.

1.1 O Sistema Nervoso Periférico

Podemos dividir anatomicamente o sistema nervoso em dois componentes: Central e Periférico. O primeiro é protegido por arcabouço ósseo (cérebro e medula espinhal) onde se concentram "as centrais de processamento de informações". O outro componente está disposto em meio à musculatura do tronco e apêndices corporais (membros superiores e inferiores) e é responsável por permitir a conexão dos centros de processamento no Sistema Nervoso Central com receptores (receptores sensitivos de dor, calor, por exemplo) e efetores (músculos, por exemplo).

O sistema nervoso periférico é responsável por permitir a interação do ser vivo com o meio ambiente, trazendo informações até o sistema nervoso central, medula ou encéfalo, e levando a informação até o órgão efetor, seja ele um músculo ou uma glândula (Figura 1.1). Outra forma de estudar o sistema nervoso seria através da anatomia segmentar (cabeça, pescoço, tronco e membros). Podemos estudar o sistema nervoso no membro superior, por exemplo, e vermos que seus nervos se originam no pescoço, passam pela axila e finalmente se dirigem para órgãos alvo no membro superior. Emergem da medula prolongamentos nervosos no sulco lateral anterior e chegam no sulco lateral posterior projeções nervosas, chamadas radículas (na medula cervical em grupos de quatro radículas e na torácica em número de duas radículas). A junção destas radículas forma as raízes nervosas, respectivamente, anterior e posterior (SIQUEIRA; MARTINS, 2011). Existem trinta e um pares de raízes espinhais que recebem denominação derivada do corpo vertebral próximo, e saem pelo forame de conjugação (formado da superposição de duas vértebras). O nervo periférico é formado por axônios (prolongamentos do corpo do neurônio), que podem ser somáticos ou viscerais (Sistema Ner-

Figura 1.1 – Modelo esquemático da medula espinhal e nervos periféricos sensitivo e motor

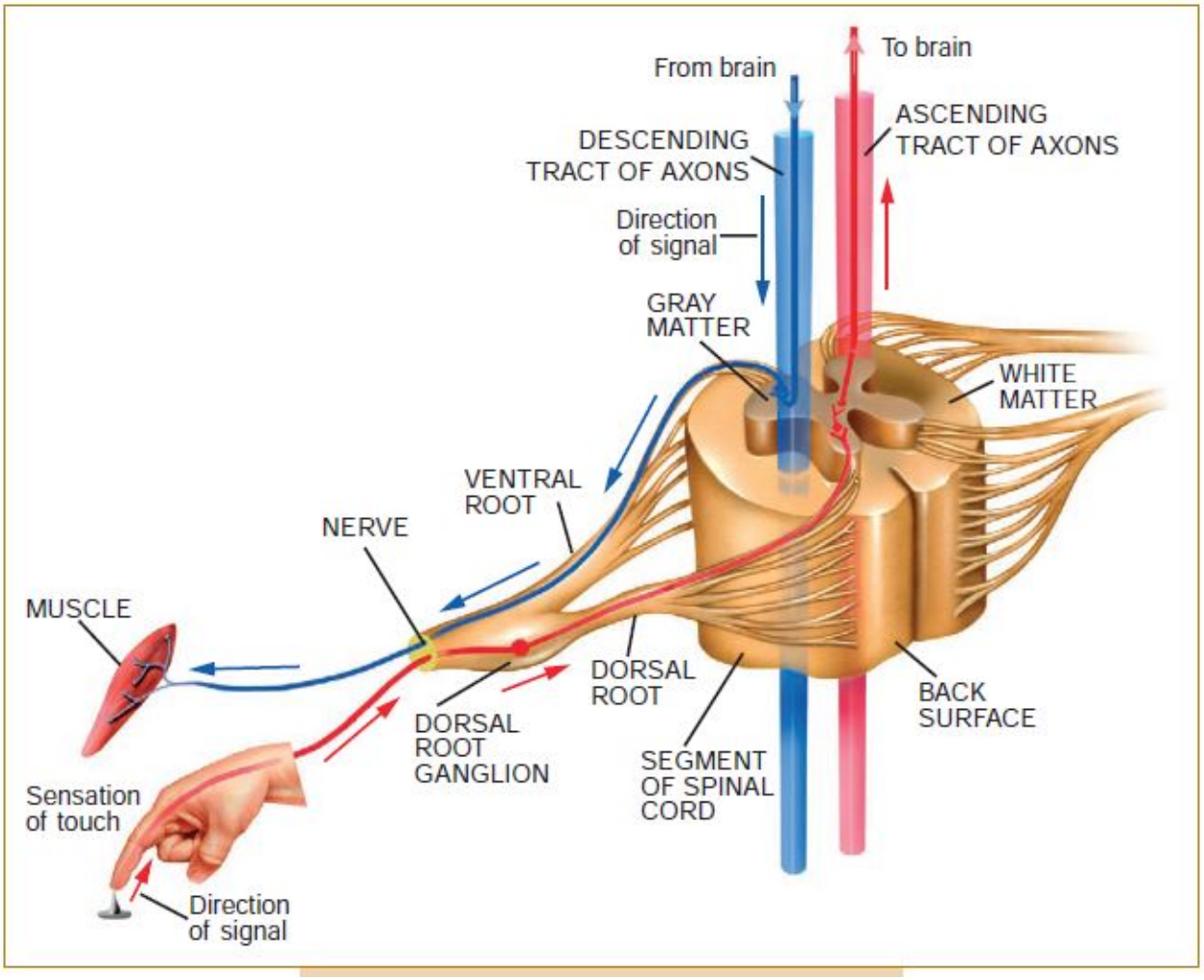

Fonte: McDonald e Becker (2007)

voso Autônomo), sensitivos ou motores. Alguns deles são denominados mielinizados, pois possuem células que produzem uma substância chamada mielina. O tecido conectivo entre os axônios é chamado endoneuro (Figura 1.2).

Os axônios não seguem da medula à periferia um trajeto isolado, eles se agrupam em fascículos. Cada fascículo pode possuir várias fibras em combinações variadas que se juntam e se dividem dando um aspecto plexiforme dentro do próprio nervo. Em alguns pontos (geralmente próximo a articulações) os nervos podem assumir uma forma monofascicular e menos plexiforme. O tecido conjuntivo ao redor dos fascículos composto de vasos sanguíneos, linfócitos e *nervi nervorum* é chamado perineuro. A camada mais externa de tecido conectivo frouxo areolar do nervo periférico é chamada epineuro (BOLLINI; WIKINSKI, 2006) (Figura 1.3).

Os axônios mielinizados, como já é sabido, possuem um calibre maior, bem como uma

Figura 1.2 – Desenho esquemático do nervo periférico humano

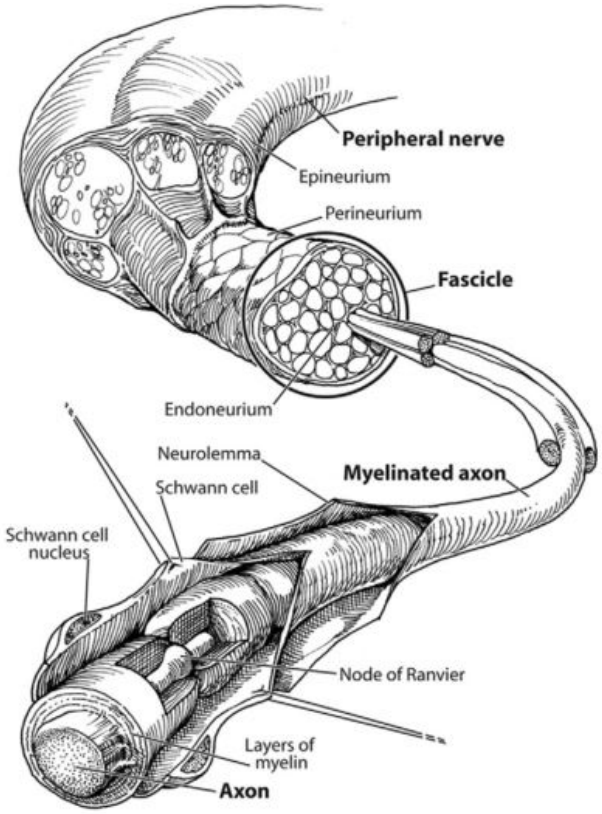

Fonte: Bollini e Wikinski (2006)

Figura 1.3 – Desenho esquemático corte transversal do nervo periférico humano

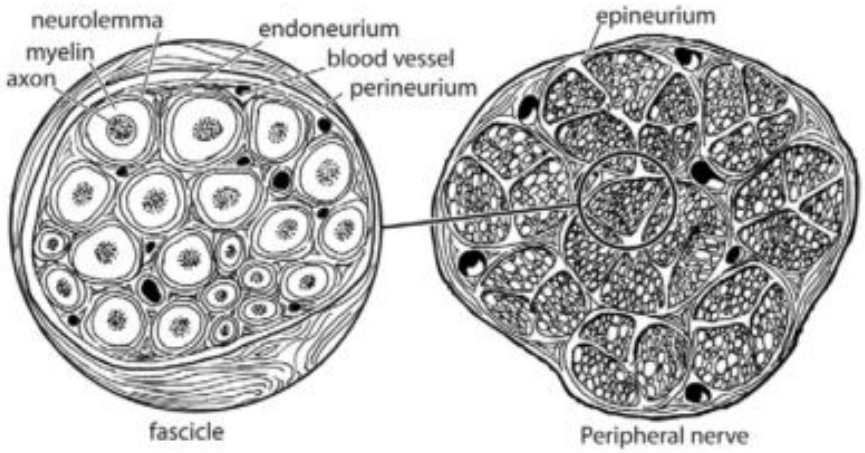

Fonte: Bollini e Wikinski (2006)

velocidade de condução maior em virtude dos nódulos de Ranvier. Por exemplo, a densidade de canais de sódio na membrana internodal é aproximadamente trinta (30) vezes superior do que na membrana nodal (BURKE *et al.*, 2001)(Figura 1.4).

Figura 1.4 – Desenho esquemático fibra mielinizada

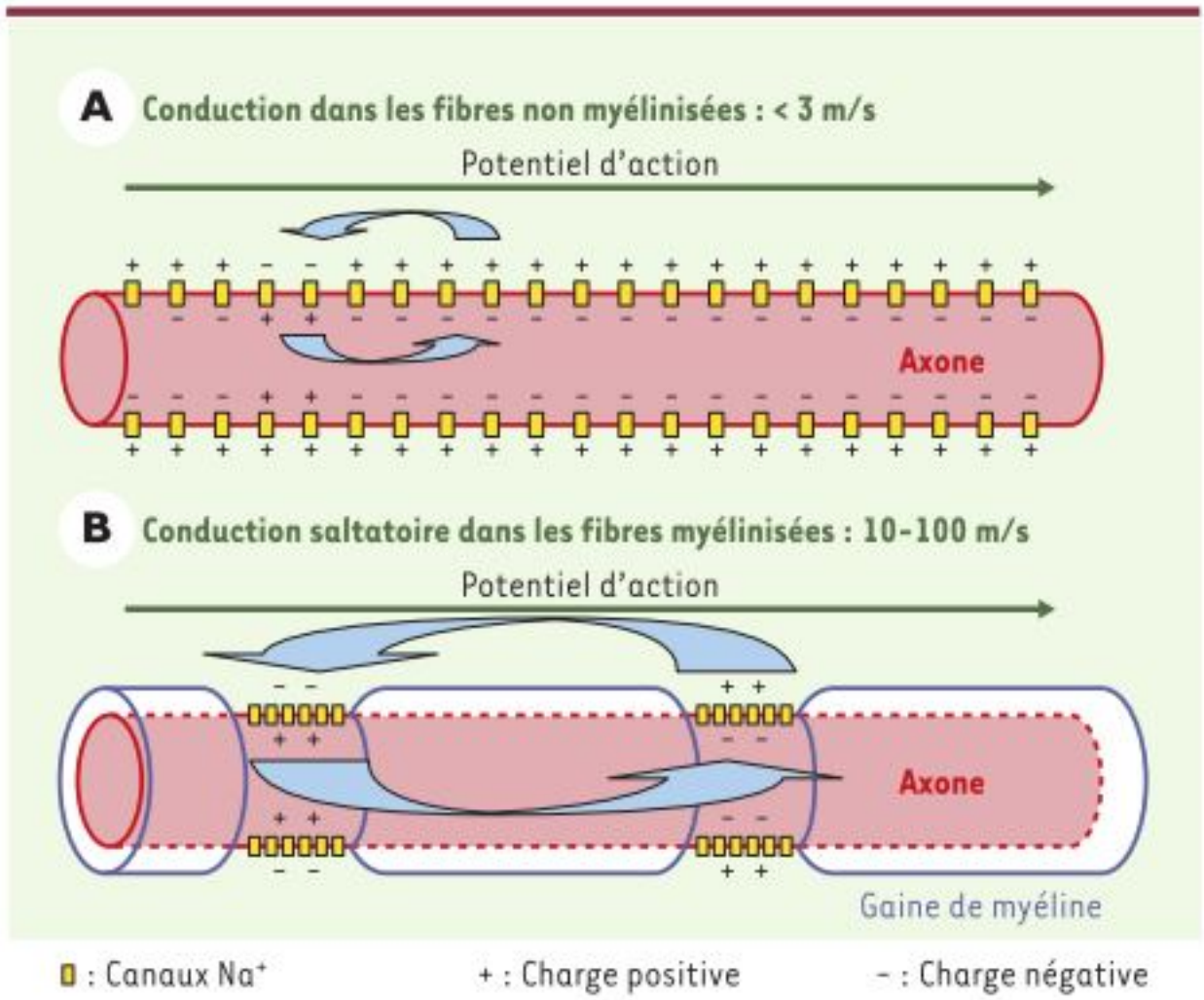

Fonte: Oguievetskaia *et al.* (2005)

1.2 Anatomia do Plexo Braquial

As raízes nervosas próximas as extremidades se juntam de forma plexiforme e dão origem a plexos nervosos, cervical e braquial na altura dos membros superiores, lombar e sacral ao nível das extremidades inferiores(BOLLINI; WIKINSKI, 2006). Destes, nos interessa neste trabalho o *plexo braquial*(Figura 1.5).

O plexo braquial é uma estrutura anatômica localizada no triângulo posterior do pescoço que possui os seguintes limites: músculo esternocleidomastóideo medialmente, músculo trapézio lateralmente e clavícula inferiormente. Corre no trígono escaleno formado pelo músculo escaleno anterior anteriormente, escaleno médio posteriormente e borda superior da primeira costela inferiormente (SHIN; SPINNER, 2005; OREBAUGH; WILLIAMS, 2009). As raízes possuem ramos dorsais e ventrais, aqueles carreiam fibras sensitivas e possuem o

Figura 1.5 – Foto do plexo braquial direito humano

Fonte: Siqueira e Martins (2006)Modificado

núcleo do neurônio no gânglio da raiz dorsal, ao nível do foramen intervertebral. E ramos ventrais, carreiam as fibras motoras (LEINBERRY; WEHBé, 2004; OREBAUGH; WILLIAMS, 2009). Próximo as raízes cervicais encontram-se gânglios com núcleos de neurônios da cadeia simpática (Figura 1.6).

O plexo braquial é formado, na grande maioria dos casos, a partir dos ramos ventrais da quinta raiz nervosa cervical até a primeira raiz torácica. Estas confluem para a formação de três troncos principais, assim denominados troncos superior, médio e inferior. Quando há contribuição da quarta raiz cervical (C4), o plexo é dito pré-fixado, e quando ocorre contribuição da segunda raiz torácica é dito pós-fixado. Depois, cada um destes troncos se bifurca em estruturas chamadas divisões anterior e posterior. As divisões posteriores dos três troncos unem-se formando o cordão posterior, que possui dois ramos terminais principais, os nervos axilar e radial. O ponto onde a quinta raiz cervical (C5) se une a sexta raiz cervical (C6) é conhecido como ponto de Erb. As divisões anteriores do tronco superior e médio se unem formando o cordão lateral, que emitirá o nervo musculocutâneo, e sua contribuição para

Figura 1.6 – Desenho esquemático de raizes nervosas espinhais

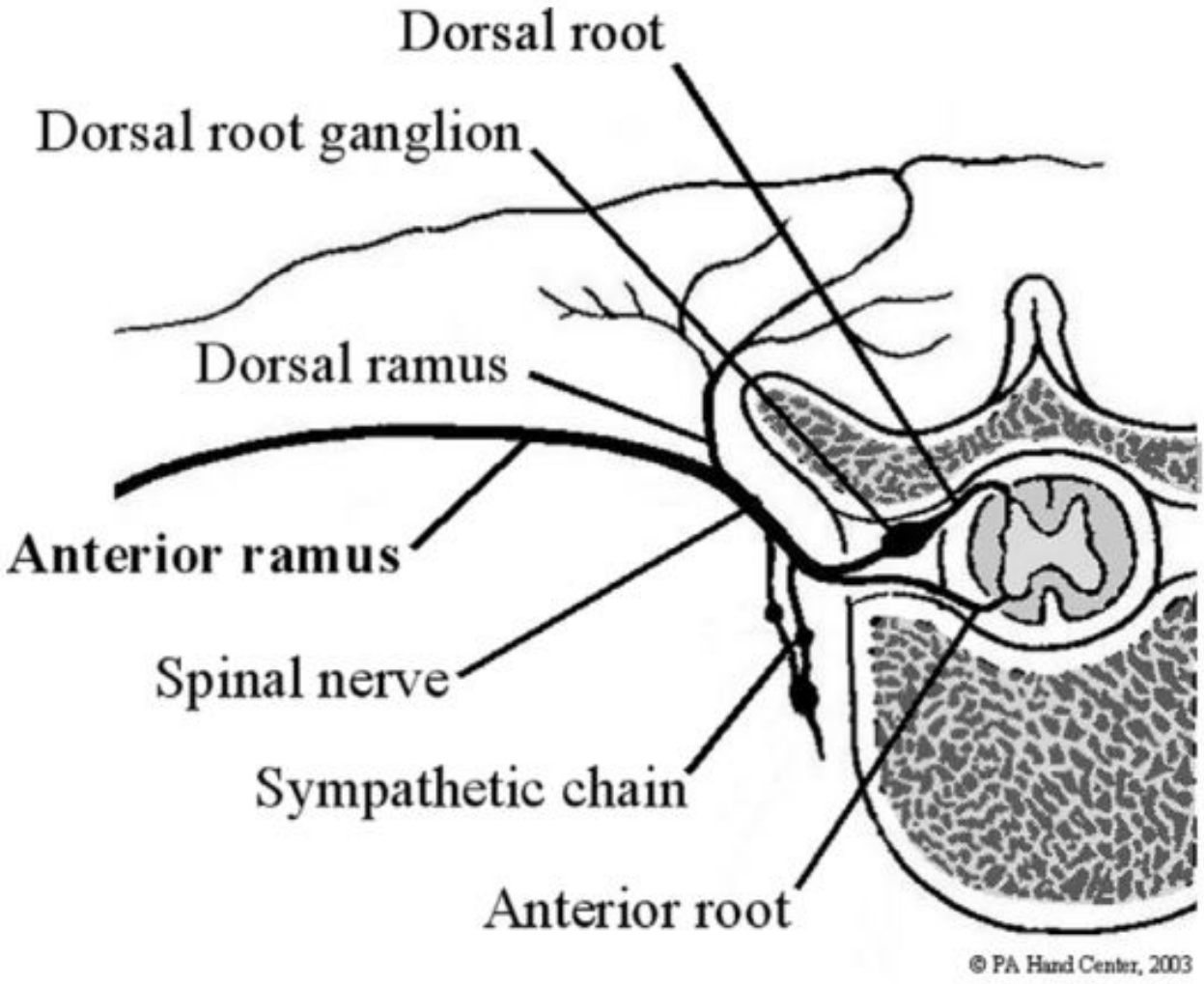

Fonte: Leinberry e Wehbé (2004)

o nervo mediano (GREGORY *et al.*, 2009a; SIQUEIRA; MARTINS, 2011; SHIN; SPINNER, 2005; RANKINE, 2004). A divisão anterior do tronco inferior se continua como cordão medial, emite uma contribuição para o nervo mediano, e se continua como nervo ulnar (Figura 1.7).

O plexo braquial humano tem duas porções em relação a clavícula, a porção supraclavicular e outra infraclavicular na qual seus componentes guardam íntima relação com vasos sanguíneos: artérias cervical transversa, supraescapular, subclávia e axilar). (SHIN; SPINNER, 2005; LEINBERRY; WEHBé, 2004).

De acordo com o desenvolvimento embriológico a inervação sensitiva da raiz mais alta do plexo braquial (C5) inerva a porção proximal lateral do braço, e a última a porção medial proximal do braço, como demonstrado de forma esquemática (Figura 1.8). A inervação motora (Figura 1.9) do membro superior se dá com o músculos mais proximais sendo supridos

Figura 1.7 – Desenho esquemático do plexo braquial humano

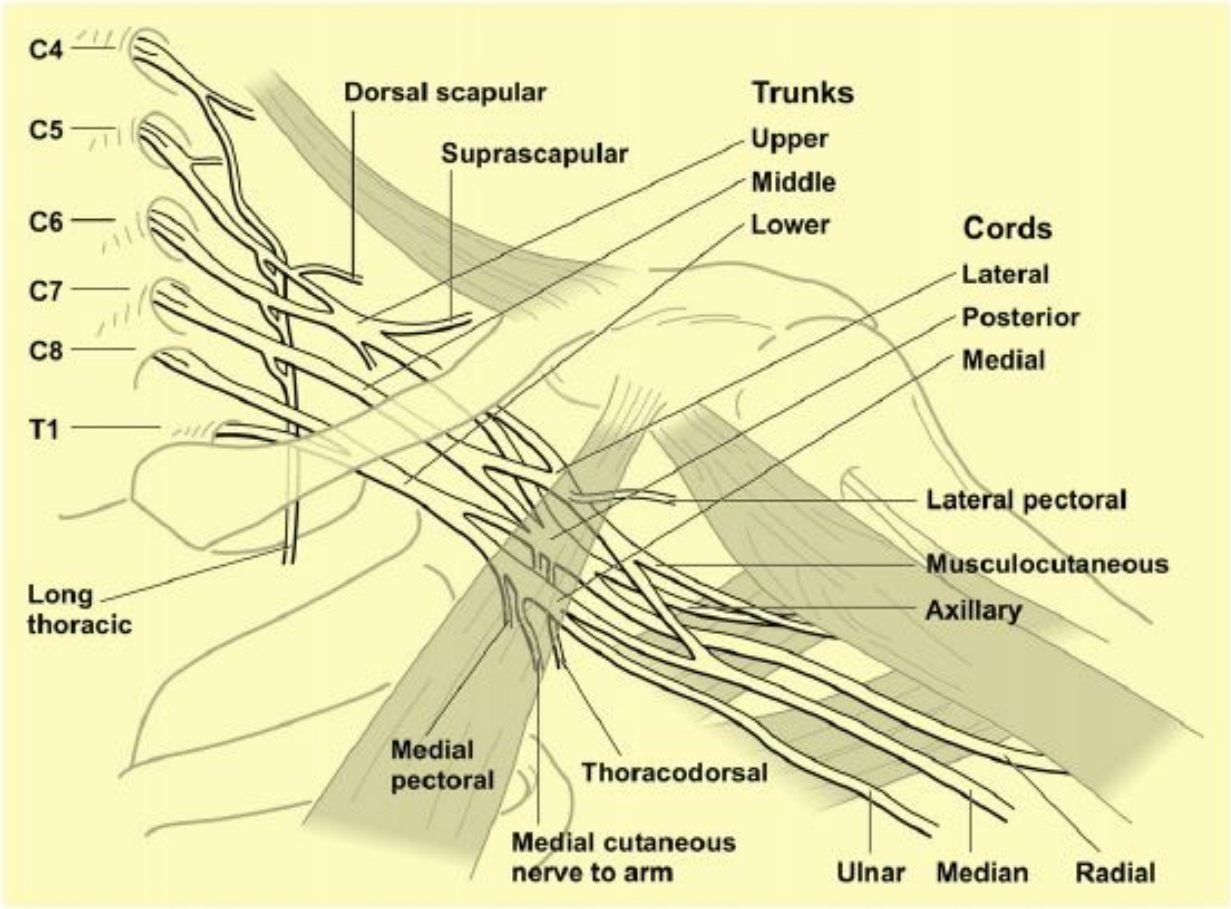

Fonte: Gregory *et al.* (2009a)

pelas raízes mais altas, e os intrínsecos da mão pelas raízes mais baixas do plexo braquial. Com este conhecimento é possível inferir e interpretar o déficit esperado em caso de lesões, ou pelo déficit inferir as raízes possivelmente acometidas com certo grau de precisão. Porque certo grau de precisão, porque podem ocorrer lesão mistas associadas, isto é, acometendo raízes, troncos e divisões, ou mesmo nervos terminais do plexo dificultando a precisão do exame clínico. Nestes casos, exames complementares como a eletroneuromiografia ajudam na precisão diagnóstica.

De forma sintética, poderíamos dizer que lesões de raízes mais altas do plexo braquial (tronco superior) estariam mais relacionadas a déficits de movimentos dos músculos da cintura escapular e braço. Isto é, dos músculos relacionados ao ombro (deltóide, supra e infraespinhoso, redondos) e do braço (acima do cotovelo, como o bíceps braquial e o braquial, por exemplo). E as lesões das raízes mais baixas (tronco inferior) com déficits motores mais distais, ao nível de antebraço e mão, como por exemplo os flexores do carpo e dos dedos, e interósseos. Nas lesões mistas, com componentes de ambos os níveis ou de todos, logicamente,

Figura 1.8 – Inervação sensitiva do membro superior

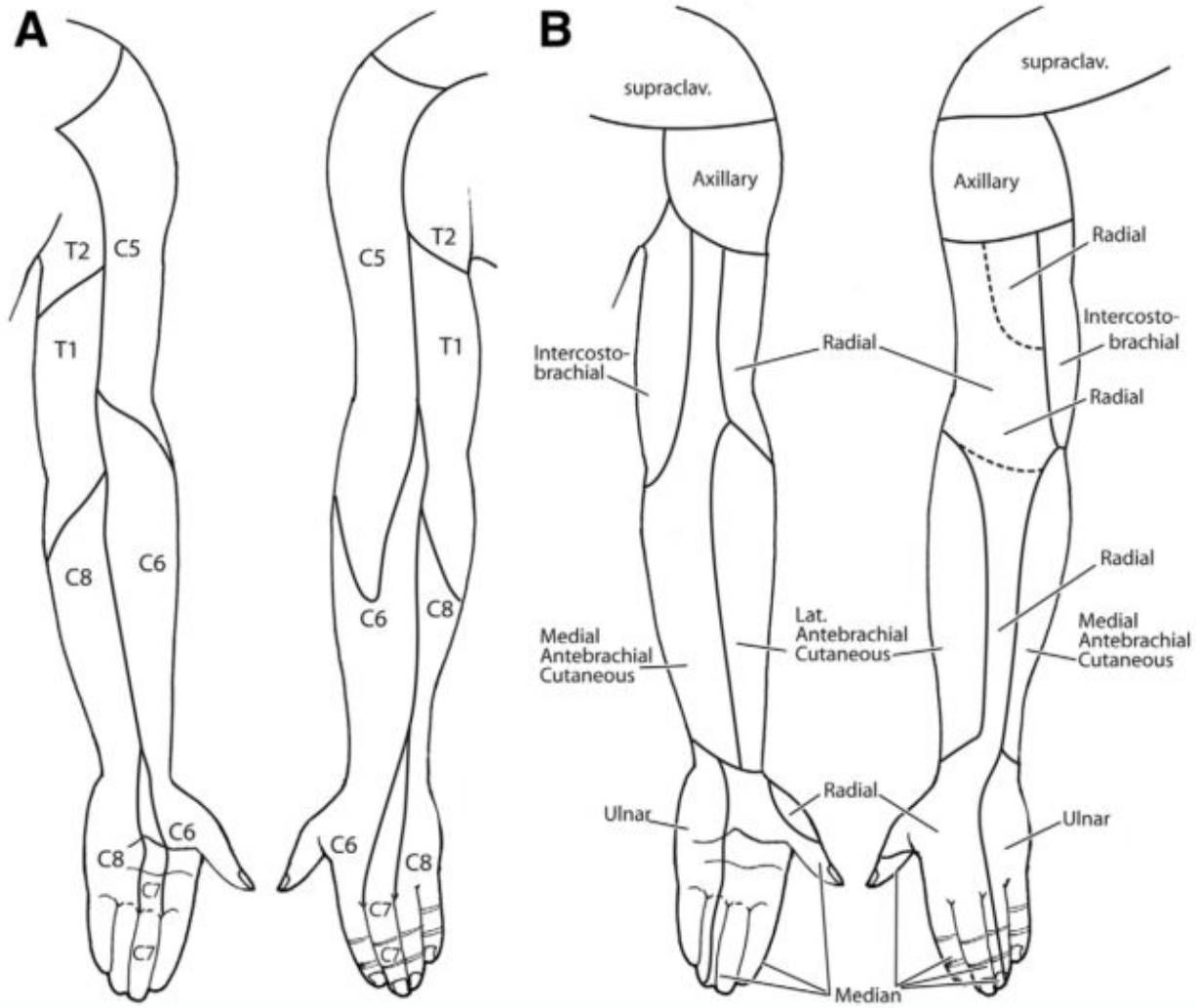

Fonte: Bollini e Wikinski (2006)

levará a quadros mistos de maior comprometimento. Esta informação pode ser relevante na análise de resultados do modelo ora apresentado.

1.3 Mecanismo de lesão

Os nervos periféricos e o plexo braquial podem ser acometidos por diversos tipos de lesões, como tumorais, inflamatórias ou traumáticas. As lesões traumáticas podem ser abertas decorrentes de arma branca e arma de fogo, ou fechadas decorrentes de fraturas de clavícula e úmero, por exemplo, ocasionadas por compressão/isquemia, térmica ou elétrica, por injeção inadvertida de substâncias diretamente no nervo e por tração/estiramento(SPINNER *et al.*, 2008). A lesão do nervo periférico possui uma classificação aceita mundialmente em três níveis de gravidade crescente de lesão (SEDDON, 1943), sendo elas neuropraxia (lesão

Figura 1.9 – Inervação motora do membro superior

Nerve	Muscular group(s)	Function/action
Axillary (C5,C6)	Deltoid	Abducts arm; flexes and medially rotates arm (anterior fibers) extends and laterally rotates arm (posterior fibers)
	Teres minor	Rotates arm laterally, adduction
Suprascapular (C5, C6)	Supraspinatus	Abducts arm
	Infraspinatus	Rotates arm laterally; abduction (upper fibers); adduction (lower fibers)
Musculocutaneous (C5, C6)	Coracobrachialis	Flexes and adducts arm
	Biceps (Long head)	Flexes arm and forearm
	Biceps (Short head)	Supinates hand
	Brachialis	Flexes forearm
Radial (C5–C8)	Triceps (long head)	Extends and adducts arm
	Triceps (lateral head)	Extends forearm
	Triceps (Medial head)	Extends forearm
	Brachioradialis	Flexes forearm
	Extensor carpi radialis	Extends and abducts hand
	Extensor digiti	Extends fingers
	Extensor carpi ulnaris	Extends and adducts hand
	Supinator	Supinates forearm
	Abductor pollicis longus	Abducts and extends thumb
Median (C6–T1)	Pronator teres	Pronates and flexes the forearm
	Flexor carpi radialis	Flexes and abducts hand at wrist
	Palmaris longus	Flexes hand at wrist
	Flexor digitorum superficialis	Flexes hand, 1st and 2nd phalanges
	Flexor pollicis longus	Flexes hand and phalanges
	Pronator quadratus	Pronates forearm
Ulnar (C8-T1)	Flexor carpi ulnaris	Flexes and adducts hand at wrist
	Flexor digitorum profundus	Flexes all phalanges and hand at wrist
	Intrinsic muscles of the hand	Flex, extend, and abduct phalanges

Fonte: Bollini e Wikinski (2006)

grau 1), axonotmese (lesão grau 2) e neurotmese (lesão grau 3). Desta forma, na lesão de primeiro grau - neuropraxia - há um bloqueio funcional (bloqueio de transmissão do sinal elétrico) com estrutura preservada, nas lesões de segundo grau - axonotmese - há lesão da fibra nervosa mas com preservação da camada mais externa, ou seja o epineuro. E no terceiro grau - neurotmese - total ruptura da fibra nervosa com seus constituintes de revestimento (do endoneuro ao epineuro). Posteriormente, foram acrescentadas outros dois graus de gravidade (dentro da axonotmese) por Sunderland (1951), sendo aceito até os dias de hoje (CAMPBELL, 2008)(Figura 1.10). Isto é, na classificação de Suderland seria neuropraxia (lesão grau 1), axonotmese (lesões graus 2, 3 e 4) e neurotmese (lesão grau 5).

As lesões traumáticas do plexo braquial são as lesões de nervos periféricos com maior prevalência dentre todos os tipos, e ocorrem geralmente em pacientes jovens, em idade economicamente ativa. Causam incapacidade grave com perda parcial ou total do movimento do membro superior. Tais lesões estão cada vez mais associados a acidentes de trânsito, especialmente com motocicleta (SLUIS *et al.*, 1995; NOBLE *et al.*, 1998; ROBINSON, 2000; MORAN *et al.*, 2005; FLORES, 2006; MANNAN; CARLSTEDT, 2006; CAMPBELL, 2008; GREGORY *et al.*, 2009b; FAGLIONI *et al.*, 2014). Sendo assim, o mecanismo de trauma mais comum que leva a lesão do plexo braquial é a tração do membro superior após queda de

Figura 1.10 – Classificação lesões de nervos periféricos segundo Sunderland

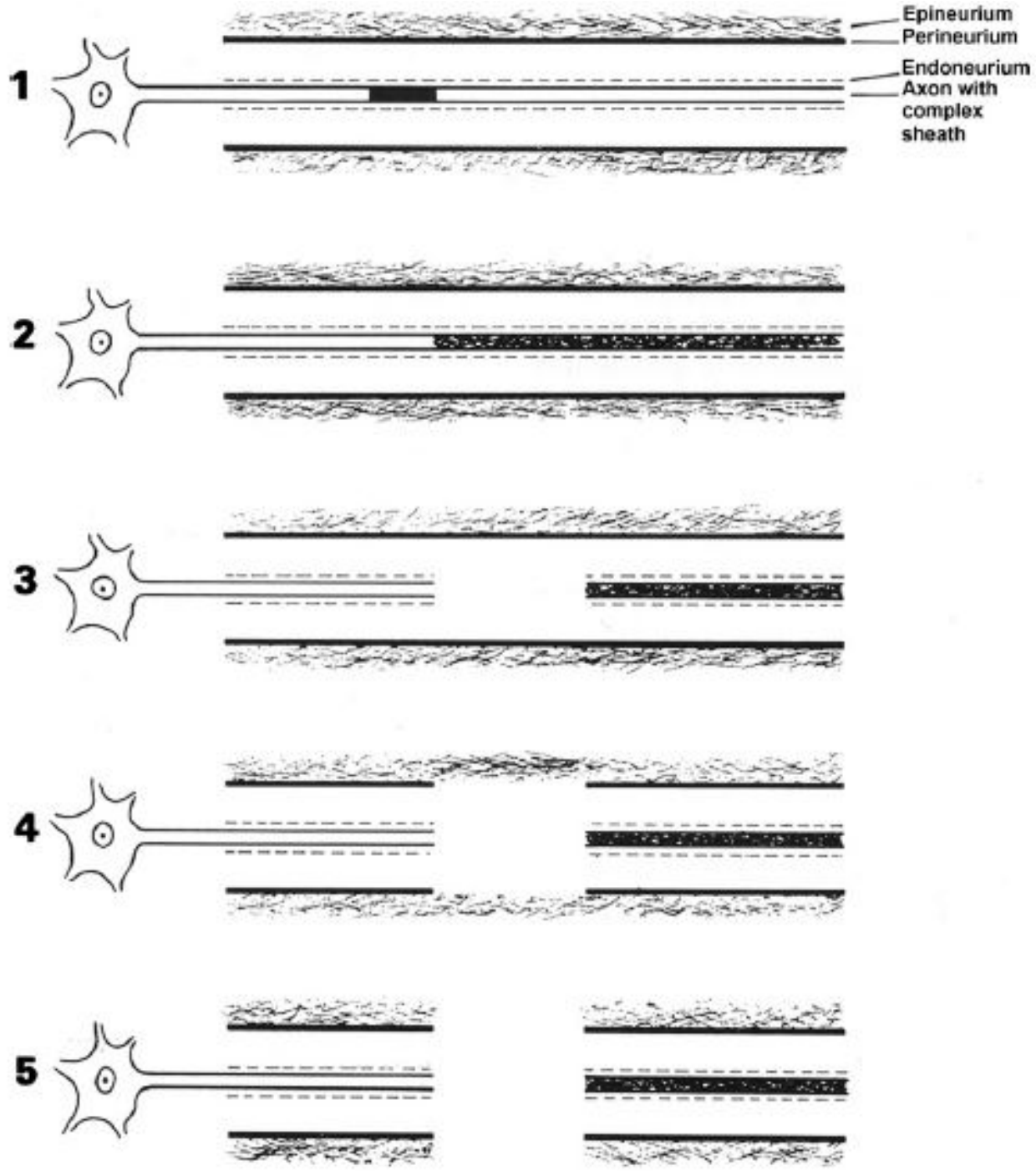

Fonte: Campbell (2008)

motocicleta com consequente estiramento e/ou avulsão de raízes nervosas do plexo braquial, com lesão total ou parcial de seus componentes. Devido as características anatômicas do plexo braquial e seu trajeto dentro de grupos musculares é necessária grande energia cinética para ocasionar a lesão do mesmo por estiramento com ou sem avulsão das raízes nervosas

(COLLI, 1983; SPINNER *et al.*, 2008; GIUFFRE *et al.*, 2010; SIQUEIRA; MARTINS, 2011).

Podemos classificar as lesões de plexo de várias formas, mas utilizaremos a classificação de Leffert (Figura 1.11) para ilustrar melhor o tema que será objeto deste estudo.

Figura 1.11 – Classificação das lesões de plexo braquial de Leffert

Leffert classification of brachial plexus injuries

I	Open		
II	Closed	IIa	Supraclavicular
			Preganglionic — nerve root avulsion
			Postganglionic — traction injuries
		IIb	Infraclavicular
		IIc	Combined
III	Radiotherapy induced		
IV	Obstetric	IVa	Upper root (Erb's palsy)
		IVb	Lower root (Klumpke's palsy)
		IVc	Mixed

Fonte: Gregory *et al.* (2009a)

As lesões traumáticas fechadas (Classificação de Leffert - item II) são o objeto deste estudo, isto é, as considerações a seguir não se referirão as lesões abertas, induzidas por radioterapia ou lesões obstétricas. Em resumo, este estudo se propõe a desenvolver um modelo animal experimental, com utilização de camundongos, que simule a lesão de plexo braquial do adulto por **estiramento/tração** de forma incruenta (não cirúrgica).

As lesões sobre as estruturas do plexo são exemplificadas na (Figura 1.12). Na letra A mostra-se a estrutura normal, com a medula dentro do canal medular num corte transversal, raízes anterior e posterior, com presença do gânglio dorsal na raiz posterior, e emergência do nervo pelo forame de conjugação. Na letra B mostra-se uma lesão pré-ganglionar (avulsão de raízes nervosas anterior e posterior), na letra C o estiramento da raiz distal ao gânglio, e por fim na letra D a ruptura da mesma.

Figura 1.12 – Classificação das lesões por tração dos elementos do plexo

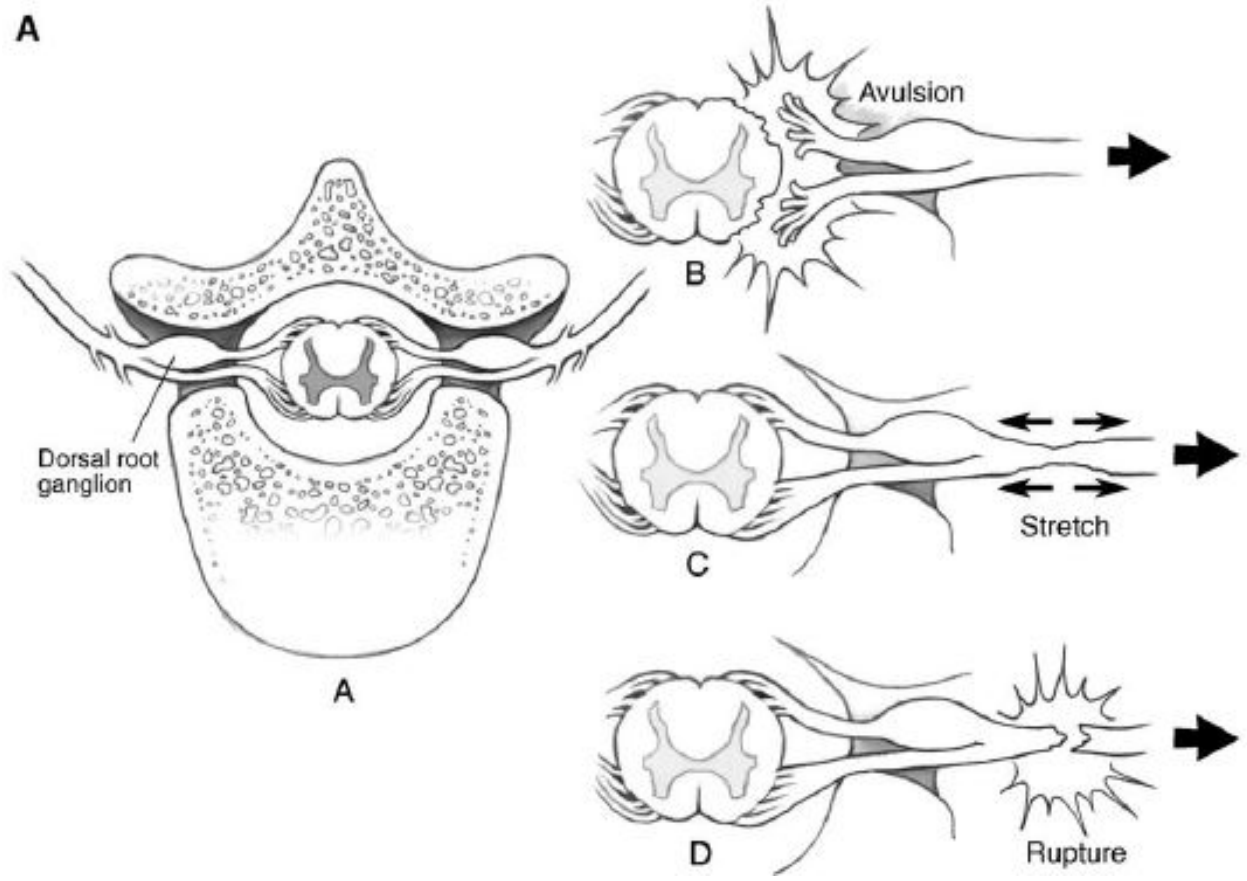

Fonte: Moran *et al.* (2005)

1.4 Modelos animais

Modelos animais são utilizados em pesquisas pré-clínicas em saúde com o objetivo de compreender mecanismos fisiopatológicos de agravos a saúde e consequentemente permitir o avanço do conhecimento e descoberta de novas terapêuticas. Para tal finalidade os modelos animais devem apresentar características comuns a doença e aspectos que simulem a condição clínica estudada em sua fisiopatologia e forma de ocorrência; além de serem passíveis de reprodutibilidade. Desta forma, quanto mais características similares à doença estudada maior a chance dos resultados das pesquisas realizadas serem translacionados à pesquisa clínica de forma efetiva (JAGGI *et al.*, 2011a; BARRETT, 2015). Em estudos de dor neuropática e de regeneração neural de nervos periféricos predomina o uso de roedores, sendo os nervos da pata traseira mais usados (Figuras 1.13, 1.14, 1.15 e 1.16) (JAGGI *et al.*, 2011a; ANGIUS *et al.*, 2012).

Nos ratos e camundongos o plexo se dispõe totalmente infraclavicular, diferentemente do ser humano, mas guarda semelhanças com o plexo braquial humano. Tais como, o número

Figura 1.13 – Uso de animais no estudo da dor neuropática por **lesão de nervo periférico**

S. no.	Name of model	Principle of injury	Species	Reference(s)
1	Axotomy (complete sciatic nerve transection)	Complete transection of sciatic nerve	Rats	9,12–14
2	Chronic constriction injury	Four loose ligatures around sciatic nerve	Rats, mice	17–20
3	Partial sciatic nerve ligation (Seltzer Model)	Tight ligation of one-third to half of sciatic nerve	Rats, mice	28,29,32
4	Spinal nerve ligation	(i) Tight ligation of L5, L6 spinal nerves (ii) tight ligation of L7 spinal nerve	Rats, *Macaca fascicularis*	36,37 44
5	Spared nerve injury	Axotomy of tibial and common peroneal nerves	Rats, mice	45,46,50
6	Tibial and sural nerve transection	Axotomy of tibial and sural nerves	Rats	53,54
7	Ligation of common peroneal nerve	Ligation of common peroneal nerve	Mice	57
8	Sciatic cryoneurolysis	Freezing of the sciatic nerve	Rats	58,59
9	Caudal trunk resection	Resection of caudal trunk	Rats, mice	63,64,67
10	Sciatic inflammatory neuritis	Injection of zymosan, HMG, TNF-alpha around sciatic nerve	Rats, mice	70–73
11	Cuffing-induced sciatic nerve injury	Implantation of polyethylene cuff around sciatic nerve	Rats, mice	78,80,81
12	Photochemical-induced sciatic nerve injury	Thrombosis in small vessels supplying sciatic nerve by photosensitizing dye and laser	Rats, mice	85,87
13	Laser-induced sciatic nerve injury	Radiation mediated reduction in blood supply to sciatic nerve	Rats	89
14	Weight drop or contusive spinal cord injury	Dropping a weight over the exposed spinal cord	Rats, mice	98–100
15	Excitotoxic spinal cord injury	Intraspinal injections of excitatory amino acids	Rats, mice	107,110
16	Photochemical spinal cord injury	Thrombosis in blood vessels supplying the spinal cord by photosensitizing dye and laser	Rats	112
17	Spinal hemisection	Laminectomy of T11–T12 segments.	Rats	92,116
18	Drugs-induced			
(a)	Anti-cancer agents (vincristine, cisplatin, oxaliplatin, paclitaxel)	Direct injury of drugs to the nerves of peripheral nervous system	Rats, mice, guinea pigs	131,135,143, 158,165,168,176
(b)	Anti-HIV agents (2,3-dideoxycytidine, didanosine)		Rabbits, rats	188,189,191
19	Diabetes-induced neuropathy	Persistent hyperglycemia-induced changes in the nerves	Rats, mice	194,199,200,201, 204,212,216,219
(a)	Streptozotocin-induced			
(b)	Genetic models			

Fonte: Jaggi *et al.* (2011a)

Nota: Atentar para o predomínio do uso de roedores.

de raízes, troncos, cordões e ramos dos nervos formados, que podem ser comparados aos dos seres humanos. O que explica sua utilização por vários pesquisadores, além da velocidade de regeneração e menor tempo de observação necessários (BERTELLI *et al.*, 1992). Os roedores, camundongos e principalmente ratos, são animais de laboratório largamente utilizados como modelos animais para o estudo de lesões de plexo braquial devido a similaridade da anatomia do plexo braquial destes roedores com o dos seres humanos; além da facilidade de manejo, ampla variedade de testes comportamentais e compreensão da fisiopatologia de regeneração do sistema nervoso periférico destes animais advindas de outros estudos de lesão de nervos periféricos, notadamente lesão de nervo ciático e facial (BERTELLI; MIRA, 1993; MARTINI, 2000; PLEXUS *et al.*, 2007; MAZZER *et al.*, 2008; JAGGI *et al.*, 2011b; BARRETT, 2015). A maioria dos modelos animais para estudo de lesão de plexo braquial descritos envolvem um procedimento cirúrgico para que a lesão seja realizada através de garroteamento por fio,

Figura 1.14 – Uso de animais no estudo da dor neuropática por **lesão de nervo periférico continuação**

20	Bone cancer pain models			
(a)	Femur, calcaneus,tibial, humerus bone cancer pain	Inoculation of cancerous cells into respective bones	Rats, mice	230,231,244,246
(b)	Neuropathic cancer pain	Growing a tumor in vicinity of sciatic nerve	Mice	232,237
(c)	Skin cancer pain	Injection of melanoma cells in plantar region of hind paw	Mice	250
21	HIV-induced neuropathy	Delivery of HIV-1 protein gp120 to sciatic nerve	Rats	254,255
22	Post-herpetic neuralgia			
(a)	Varicella Zoster virus	Injection of viral infected cells in the footpad	Rats, mice	261,262,265,266
(b)	Herpes simplex virus	Depletion of capsaicin-sensitive		
(c)	Non-viral model	Afferents with resiniferotoxin	Rats	267,268
23	Chronic ethanol consumption/withdrawal	Administration of ethanol over extended period (around 70 days)	Rats	269,270
24	Pyridoxine-induced	Administration of high dose pyridoxine for long period	Dogs, rats	279,284
25	Trigeminal Neuralgia	Compression of trigeminal ganglion	Rats	288,289]
		chronic constriction injury to infra-orbital nerve	Rats	291
26	Orofacial pain	Injection of formalin, carragenan into temporomandibular joints and maxilla	Rats, mice	294,297
27	Acrylamide-induced	Administration of acrylamide for prolonged period	Rats	302,303

Fonte: Jaggi *et al.* (2011a)

Nota: Atentar para o predomínio do uso de roedores.

Figura 1.15 – Uso de animais no estudo de materiais para regeneração de **nervos periféricos**

Animal models: an overview.

Species	Rat	Mouse	Rabbit	Dog	Cat	Sheep	Monkey	Pig	Total
Number of articles	308	31	31	17	14	4	10	1	416

Fonte: Angius *et al.* (2012)

pinçamento ou avulsão direta dos componentes do plexo, ou abertura do canal medular por via posterior e secção das raízes espinhais. Em um dos modelos a lesão neural é realizada através de pinçamento dos componentes do tronco inferior por um determinado tempo utilizando pinça cirúrgica. Em outro modelo é realizado o pinçamento da mesma forma, seguido por tração do plexo braquial até provocar avulsão das raízes nervosas, em outro a pinça é girada 360 graus; por último, outro modelo realiza a ligadura com um fio de náilon dos componentes do plexo braquial que se deseja conseguir a lesão (CARLSTEDT *et al.*, 1993; BERTELLI; MIRA, 1993; BERTELLI *et al.*, 1995; RODRIGUES-FILHO *et al.*, 2003; BONTIOTI *et al.*, 2003; PLEXUS *et al.*, 2007; WANG *et al.*, 2008a). Nestas cirurgias a pele é aberta, os músculos dissecados até identificação do plexo braquial e este também dissecado para identificação de seus componentes, em seguida o plexo braquial é lesionado. Desta forma, estes modelos não

Figura 1.16 – Uso de animais no estudo de materiais para regeneração de **nervos periféricos**

Nerves used.

Nerve	Rat	Mouse	Rabbit	Dog	Cat	Sheep	Monkey	Pig	Total
Sciatic	266	29	6	1	6				308
Peroneal	16		6	8					30
Tibial	15	2	3	2					22
Facial	6		9	1	4	1		1	22
Median	4					3	6		13
Radial			1		2		3		6
Ulnar				1			4		5
Alveolar	1		3		1				5
Cavernous	3								3
Saphenous			2						2
Sural	1								1
Optic			1						1
Phrenic				1					1
Hypogastric				2					2
Laringeal				1					1
Lingual					1				1
Femoral	1								1

Fonte: Angius *et al.* (2012)

reproduzem o mecanismo de trauma que causa a lesão neural do plexo mais comum. Um modelo incruento, sem necessidade de cirurgia, foi descrito na década passada por Spinner *et al.* (2000). Neste modelo os ratos foram colocados em um cilindro e a pata dianteira ficava pendente através de um orifício, em seguida esta era tracionada por um peso. No entanto, vários animais sofreram fraturas nas patas além da lesão do plexo braquial. Além disso, os animais foram submetidos a eutanásia logo após o experimento, não sendo possível avaliar o efeito da lesão do plexo braquial ao longo do tempo, isto é, não foram feitos testes comportamentais (SPINNER *et al.*, 2000).

2 Objetivos

Este trabalho possui um objetivo geral que seria:

- Desenvolver um modelo de lesão por estiramento do plexo braquial através da tração da pata dianteira do camundongo (*mus musculus*).

Também tem dois objetivos específicos:

- Experimento 1: Desenvolver um dispositivo eletromecânico capaz de reproduzir uma lesão de plexo braquial em camundongos (*mus musculus*);
- Experimento 2: Caraterizar comportamentalmente a lesão do plexo braquial produzida pelo dispositivo desenvolvido.

3 Materiais e Métodos

Esta dissertação de mestrado foi formatada com o editor de texto de código fonte aberto Latex chamado "Tex maker", utilizando o pacote ABNTEX2, portanto segue as normas da Associação Brasileira de Normas Técnicas **(ABNT)** para documentos técnicos e científicos brasileiros, inclusive para as suas referências bibliográficas.

Os camundongos utilizados neste experimento permaneceram em condições de livre disponibilidade de água e alimento, submetidos a um ciclo de 12 horas de luz, no biotério do Centro de Pesquisas em Macaíba (CPM), do Instituto Internacional de Neurociências Edmond & Lily Safra-Instituto Santos Dumont (IIN-ELS/ISD).

Todos os procedimentos seguiram a Diretriz Brasileira para o Cuidado e a Utilização de Animais para Fins Científicos e Didáticos (DCBA), editado pelo Conselho Nacional de Controle de Experimentação Animal (CONCEA), Ministério da Ciência, Tecnologia e Inovação (MCTI) e aqueles procedimentos com potencial de gerar dor ou lesão nos animais foram acompanhados pela veterinária responsável pelo biotério e cuidados dos animais.

Foram realizados dois experimentos:

- Experimento 1: Desenvolvimento do dispositivo de lesão de plexo braquial em camundongos (*mus musculus*)
- Experimento 2: Caracterização comportamental da lesão do plexo braquial em camundongos (*mus musculus*)

3.1 Experimento 1: Desenvolvimento do dispositivo de lesão do plexo braquial em roedores

O Experimento 1 utilizou animais que já seriam submetidos a eutanásia por definição prévia da veterinária do biotério de roedores do IIN-ELS/ISD. Na tabela (Tabela 3.1), T0 corresponde ao momento inicial ou zero, isto é, não foi decorrido prazo algum do momento referência.

Tabela 3.1 – Linha do tempo (experimento 1)

Tração da pata	Eutanásia	Análise anatômica
T0	T0	T0

3.1.1 Animais

Foram utilizados doze animais, camundongos (*mus musculus*), fêmeas (matrizes), variando o peso entre 24g a 26g e idade acima de doze meses. Selecionadas dentre matrizes com mais de um ano de vida, e que já não estavam sendo utilizadas para reprodução da colônia.

3.1.2 Procedimento de teste (tração da pata)

Os camundongos receberam anestesia inalatória com isoflurano a 2%, em seguida foram colocados em uma plataforma fixa com a pata dianteira estendida a noventa graus (90°) e atada a uma plataforma móvel (Figura 3.1). Em seguida o dispositivo era acionado e o mesmo tracionava a pata dianteira do animal com uma velocidade e tempo de funcionamento pré-determinados. Imediatamente após a tração da pata dianteira do animal, o mesmo era submetido a eutanásia através de uma dose crescente de isoflurano inalatório e injeção intraperitoneal de quetamina. Em seguida, era realizada uma aferição macroscópica de possíveis injúrias ou lesões na pata: lesões de pele, lesões vasculares (hematomas), articulares ou musculares, para se aferir a segurança do dispositivo em não provocar lesões na pata do animal, além da lesão do plexo braquial desejada. Caso não houvesse lesões externas na pata dianteira do animal, o mesmo era submetido a dissecção anatômica do plexo braquial, com auxílio de microscópio cirúrgico, prosseguindo-se a individualização dos troncos superior, médio e inferior até sua origem aparente na coluna vertebral, desta forma, identificando-se a presença ou não de lesão anatômica, ou fibrose visível à macroscopia do plexo braquial, assim como, confirmação de ausência de lesões em outras estruturas: vasculares, articulares, ósseas (fraturas, por exemplo) ou musculares (rupturas, por exemplo).

3.1.3 Protótipos

Foi idealizado o primeiro protótipo com uma plataforma (plataforma 1) mais alta com anteparo lateral, sobre a qual permaneceria o animal anestesiado em decúbito dorsal. E outra (plataforma 2), que possuía uma fenda central que permitia o deslocamento de uma terceira e pequena plataforma móvel, sobre a qual era fixada a pata dianteira do animal. Duas guias metálicas paralelas abaixo da plataforma garantiam o deslocamento desta plataforma móvel (Figuras 3.1, 3.2 e 3.3). Este protótipo consistiu de um dispositivo eletromecânico com os seguintes componentes básicos: fonte de energia, motor elétrico, plataforma fixa, plataforma móvel (permitia mudar angulção de tração), sistema de angulação entre a plataforma fixa e móvel e circuito elétrico de controle.

Quatro motores elétricos de corrente contínua sem redutor de diferentes potências foram testados, não se conseguindo obter uma força ideal; também foram, testadas diversas

Figura 3.1 – Zoom da vista superior do protótipo 01



Fonte: Autor

Figura 3.2 – Vista em perspectiva do protótipo 1



Fonte: Produzido pelo autor

Figura 3.3 – Vista lateral do protótipo 1



Fonte:Produzido pelo autor

fontes de energia. A força motriz era transferida da polia do motor elétrico através de uma correia dentada, com cerca de 1cm de largura, a qual estava fixada uma haste acoplada a plataforma móvel. Foram testados seis animais com este modelo, mas não foi obtida avulsão do plexo em nenhum deles.

Duas configurações de circuitos elétricos de comando foram utilizados: circuito integrado L293R - que possui chaveamento para inversão da corrente elétrica - e um outro circuito composto por dois relés, com tolerância para até dez amperes cada, numa configuração chamada “ponte H”, com capacidade para suportar corrente de até 10 amperes.

O segundo protótipo, utilizou os mesmos componentes básicos, mas foram realizadas adaptações com base nos resultados obtidos com o primeiro protótipo.

A plataforma fixa passou a integrar fisicamente o dispositivo não mais permitindo angulações de tração diferentes; desta forma, os testes realizados com este dispositivo sempre tiveram uma angulação de 90° entre o corpo e a pata do animal; além disso, o que seria a pequena plataforma no protótipo anterior de fixação da pata do animal foi redesenhada e passou a ser uma haste cilíndrica. Nesta plataforma o animal é posicionado em decúbito dorsal

e tem um anteparo colocado a sua direita. Este possui um orífício pelo qual é transpassada a pata dianteira direita do animal, logo após existe uma haste cilíndrica peça integrante da plataforma móvel e fixada a mesma com fita adesiva (esparadrapo): (Figuras 3.4, 3.5 e 3.6). Foi fabricada uma fonte de tensão regulável (até 25V), protegida por fusível para correntes até 10 amperes, e com potenciômetro que permite incremento a cada 0,1V. O dispositivo final se constitui em uma caixa de acrílico, com uma fonte regulável de 12V, um motor de corrente contínua 12V, uma correia dentada, duas polias, uma plataforma fixa, um "carrinho" que se desloca sobre guias metálicas acoplado à correia, um microcontrolador Arduino Uno®, uma placa de circuito com dois relés.

Figura 3.4 – Colocação da pata através do orifício na plataforma no dispositivo

Fonte: Autor

Figura 3.5 – Visão ampliada da pata ainda não fixada

Fonte:Autor

3.1.4 Sistema de controle e força motriz

O sistema de controle utilizado é composto por um circuito com relé e uma placa Arduíno, versão Uno® (Figura 3.7). Basicamente a estrutura consiste numa placa com microprocessador de 8 bits Atmel AVR reduced intruction set computer (RISC) (microcontrolador programado AT mega 8U2 como um conversor USB-para-serial). As placas tem 14 pinos digitais, que podem funcionar como entrada ou saída e seis entradas analógicas. Por fim, o Arduino se conecta a um computador via USB 2.0 (EVANS *et al.*, 2013). Um sistema de segurança, com um componente mecânico e outro elétrico, foi adicionado com objetivo de evitar lesões externas nas patas dos animais. Tal sistema se baseia em um bloqueio mecânico do deslocamento da plataforma móvel. O componente eletrônico, é um sensor (preto com pequeno botão vermelho retrátil) que desliga a corrente elétrica que alimenta o motor e faria

Figura 3.6 – Pata posicionada e fixada

Fonte:Autor

movimentar a plataforma móvel, impedindo o tracionamento excessivo da pata do animal, além de evitar manter o motor em funcionamento mesmo após a plataforma esbarrar no anteparo (previne danos ao motor) (Figura 3.7).

Figura 3.7 – Vista Arduino Uno®

Fonte:Autor

Figura 3.8 – Linha do tempo experimento 2

Teste campo aberto	**Tração da pata**	Teste campo aberto	Teste de preensão da pata	Teste campo aberto	Teste de preensão da pata	Eutanásia e perfusão	Análise morfológica
-01 sem	**T0**	+ 01 sem		+ 02 sem		+ 02 sem	+ 02 sem

3.2 Experimento 2: Caracterização comportamental e morfológica da lesão de plexo braquial em camundongos

Este experimento foi aprovado pelo Comitê de Ética no Uso de Animais (CEUA) da Associação Alberto Santos Dumont para Apoio à Pesquisa (AASDAP), sob parecer número 01/2015.

Um desenho esquemático dos procedimentos e testes realizados nestes animais (Figura 3.8).

3.2.1 Animais

Foram utilizados dezoito camundongos (*mus musculus*), fêmeas, com peso de aproximadamente 24g (Figura 3.9), e comprimento entre 8cm e 10cm, alojados no biotério Centro de Pesquisas em Macaíba (CPM), do Instituto Internacional de Neurociências Edmond & Lily Safra-Instituto Santos Dumont (IIN-ELS/ISD). (Tabela 3.2 e Tabela 3.3)

Tabela 3.2 – Estatística descritiva do peso dos animais 1

Peso	Frequência	Percentual	Percentual cumulativo
22	1	5,6	5,6
23	3	16,7	22,2
23,5	4	22,2	44,4
24	4	22,2	66,7
24,5	2	11,1	77,8
25,5	1	5,6	83,3
26	1	5,6	88,9
26,5	1	5,6	94,4
28	1	5,6	100
Total	18	100	100

Tabela 3.3 – Estatística descritiva do peso dos animais 2

Número de Animais	18
Média	24,22
Mediana	24
Desvio Padrão	1,46
Variância	2,13
Curtose	1,5
Erro padrão da curtose	1,04

3.2.2 Tração da pata dianteira

Os camundongos receberam anestesia inalatória com isoflurano a 2%, em seguida foram colocados em decúbito dorsal sobre plataforma fixa com a pata dianteira estendida a 90° e atada com uso de fita adesiva a haste cilindríca parte integrante de plataforma móvel (Figura 3.11). Em seguida o dispositivo era acionado e o mesmo tracionava a pata dianteira do animal com uma velocidade e tempo de funcionamento pré-determinados (Figura 3.12). Quando o animal estava posicionado e pronto para ser submetido a tração da pata, utilizava-se um comando (código) computacional previamente determinado para iniciar o movimento da plataforma móvel. A pata do animal estava fixada a esta plataforma móvel e era deslocada juntamente. O deslocamento da plataforma era limitado a uma distância de 1,7cm por uma barreira física (Figura 3.10). Nesta barreira física encontra-se um botão

Figura 3.9 – Gráfico peso dos animais

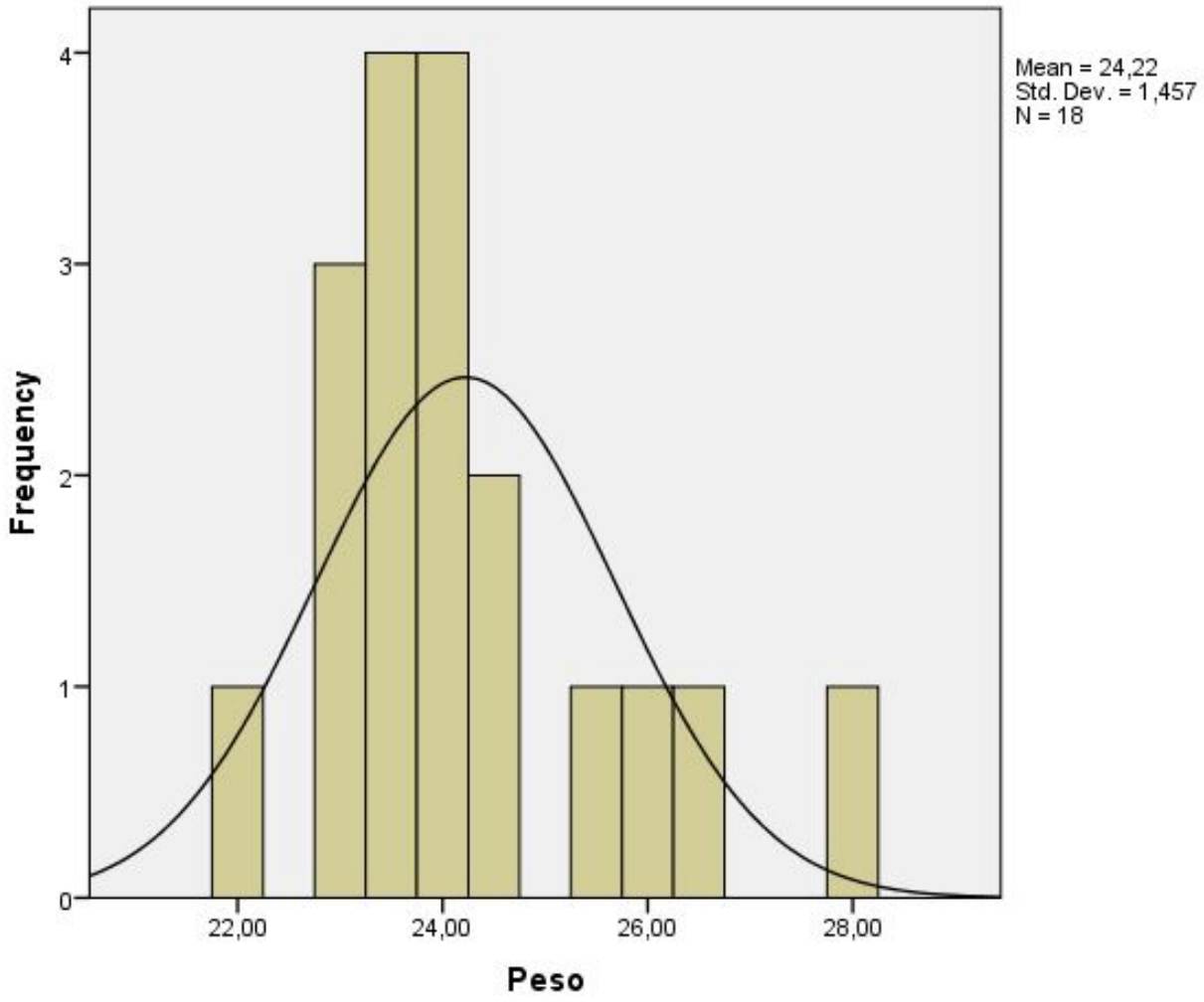

Fonte: Autor

(no caso vermelho em base preta), nesse momento acionado, que informa eletronicamente ao sistema de controle Arduino, desligando a corrente elétrica de alimentação do motor. Desta forma, evita-se o deslocamento excessivo da pata, lesões articulares, musculares, de pele ou possível amputação acidental do membro. O tempo ao qual a pata é submetido a ação da força é estimado em aproximadamente 25 milissegundos. Todos os animais tiveram a pata dianteira direita submetida a tração.

Após o término do procedimento, esperou-se a recuperação do animal da anestesia a qual foi submetido, em seguida o mesmo era avaliado pelo pesquisador e pela veterinária com o intuito de identificar e quantificar possíveis lesões cutâneas e/ou articulares. Não havendo intercorrências ou complicações os animais retornavam ao biotério. Todos os animais receberam analgesia com tramadol via oral conforme o peso (dose média 0,04 mcL) no dia do procedimento e nos três dias seguintes.

Figura 3.10 – Barreira física com botão



Fonte: Autor

Destes dezoito animais, nove foram submetidos à força do dispositivo, sob uma tensão elétrica de 14V (grupo A), e os outros nove a 12V (grupo B).

3.2.3 Testes comportamentais

3.2.3.1 Teste de campo aberto

Todos os animais foram submetidos ao teste de campo aberto ("Open Field Test"), com duração de vinte minutos em cada uma das sessões, sendo realizadas uma semana antes do procedimento de tração da pata dianteira (uma sessão diária em dois dias seguidos), outras duas sessões (uma sessão diária em dois dias seguidos) na primeira semana após tração e na segunda semana (uma sessão diária em dois dias seguidos). O campo aberto utilizado foi circular com diâmetro de 55cm, e altura da parede lateral de 15cm (Figura 3.13 e 3.14). Este deslocamento foi filmado a uma taxa de 80 quadros por segundo (fps) por uma câmera disposta superiormente através de sistema CinePlex® Behavioral Research System (Plexon®) sob iluminação vermelha de LED e sem observadores na sala de experimentação. Foi realizado o rastreamento ("tracking") do deslocamento de cada animal nos três momentos realizados (uma semana antes da tração, uma e duas semanas após tração da pata), cada momento com duas sessões (sendo uma sessão diária em dois dias seguidos). Os testes foram realizados sempre no período compreendido entre 8h e 17h, respeitando sempre o turno do teste anterior.

Figura 3.11 – Posição inicial

Fonte: Autor

Figura 3.12 – Posição final

Fonte: Autor

Figura 3.13 – Sala de teste de campo aberto



Fonte: Autor

Nota: Ao fundo sistema da Plexon, modelo Omniplex. Círculo vermelho câmera e estrela verde campo aberto redondo.

Figura 3.14 – Campo aberto redondo

Fonte:Autor

Nota: Campo aberto redondo.

3.2.3.2 Teste de preensão da pata dianteira

O teste de preensão foi feito com o animal sobre uma grade de 5cm de largura com 16cm de comprimento. O animal era gentilmente erguido pela cauda nesta plataforma gradeada, permitindo-o se agarrar à grade utilizando apenas as patas dianteiras. Cada sessão durou cerca de dois minutos e este comportamento foi filmado, a uma taxa de 80 quadros por segundo ("frames per second"-fps) por uma câmera disposta lateralmente e acoplada ao sistema CinePlex® Behavioral Research System (Plexon®). Foi avaliada a presença de preensão das patas dianteiras e sua mobilidade (Figura 3.17). Durante o teste foi observado se o animal apresentava limitação a preensão da pata dianteria direita a grade, dificuldade para se apoiar na mesma, ou tendia a escorregar a pata no espaço entre as grades. Sendo graduado da seguinte forma: pata escorrega na grade recebia escore 0, se apoia escore 1, se preende deficiente escore 2, se preende a pata na grade adequadamente escore 3.

3.2.4 Avaliação morfológica

Ao final dos procedimentos experimentais comportamentais, ou seja, após 14 dias da intervenção, os animais foram anestesiados profundamente com isoflurano a 2% e perfundidos

Figura 3.15 – Teste de campo aberto



Fonte: Autor

Figura 3.16 – Rastreamento no campo aberto redondo

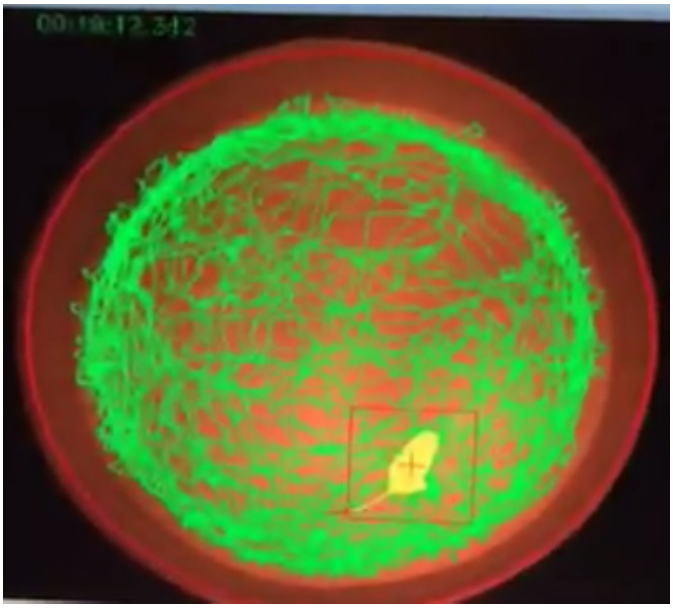

Fonte:Autor

com solução de paraformaldeído a 4%. Após a perfusão foi realizada uma dissecção da pata dianteira do animal com o objetivo de identificar possíveis lesões vasculares, musculares, articulares ou ósseas, ambos os plexos braquiais foram removidos e mantidos em uma solução de sacarose a 30% sob uma temperatura de 4°C por um mínimo de 48 horas. Em seguida, os plexos braquiais foram congelados em meio de inclusão Tissue-Tek ® dentro de moldes plásticos sob uma temperatura de -20°C. O material foi mantido em freezer -80°C até o seu processamento. Os plexos braquiais foram cortados em secções de 30μm de espessura em sentido longitudinal e transversal, em um criostato. As secções foram recolhidas em PBS em poços que comportam um volume de 2 mL, e submetidas a coloração histológica (hematoxilina de Harris para ver tecido fibrociatricial e Fast Blue para visualizar mielina).

3.2.5 Análise estatística

Como os animais foram utilizados como controles deles mesmos, foi utilizado o teste ANOVA a um critério para medidas repetidas para análise dos dados estatísticos, considerando uma distribuição normal dos valores dos testes comportamentais.

Os dados obtidos da filmagem com rastreamento ("tracking"), no teste de campo aberto, foram convertidos em arquivo com extensão txt. Depois foi realizada a conversão para um arquivo extensão mat, no programa MatLab® 2013, e com base nestes dados calcu-

Figura 3.17 – Teste animal sobre duas patas dianteiras

Fonte: Autor

lada a distância percorrida em metros em cada ensaio. Foi considerado uma sessão o conjunto de dois ensaios. Foram geradas médias para cada animal do primeiro com o segundo ensaio **(sessão pré-intervenção)**, do terceiro com o quarto ensaio **(sessão da primeira semana pós-intervenção)**, e do quinto com o sexto ensaio **(sessão da segunda semana pós-intervenção)**. Com isto, foram obtidas três médias para cada animal correspondentes a três momentos distintos. Analisando o gráfico destas médias, foram observadas picos de velocidade, incompatíveis com a realidade e considerado ruído, por isto o código de análise limita deslocamentos superiores a 0,4m em 1/80 fração de um segundo. Desta forma, foram minimizados os ruídos, já que a ocorrência destes picos poderiam levar a distorções (pois os cálculos utilizam derivada). Para a análise estatística foi utilizado o software da empresa IBM®, Statistical Package for the Social Sciences (SPSS). Estas três médias foram lançadas no SPSS-IBM® versão 20, e como dito, tratavam-se de mais de duas médias de mesmos indivíduos em momentos distintos, foi utilizado Análise de Variância a um critério, ou fator, para medidas repetidas ("Analisys Of Variance" - ANOVA) para análise das distâncias

percorridas pelos animais no teste de campo aberto. Comparações subsequentes (post hoc) foram realizadas a partir da diferença significativa mínima com correção de Bonferroni. O mesmo teste foi estatístico foi utilizado para avaliar diferença de escore no teste de preensão da pata, já que eram os mesmos animais em medidas repetidas. Valores para p inferiores a 0,5 foram considerados estatisticamente significativos.

4 Resultados

Os resultados serão divididos quanto aos experimentos 1 e 2.

4.1 Experimento 1

Foram realizados ensaios utilizando doze camundongos (como descrito na seção de métodos), sendo seis animais com o protótipo 01, e outros seis com o protótipo 02. Logo após a eutanásia, era realizada dissecção anatômica com auxílio de microscópio e os achados foram de avulsão de raízes inferiores do plexo braquial em cinco daqueles testados com o protótipo 02. Não foram encontradas avulsões de raízes do tronco superior com testes realizados em ângulo de noventa graus (90°). Portanto foi desenvolvido um dispositivo capaz de produzir a lesão por estiramento agudo (súbito) do plexo braquial em camundongo (*mus musculus*). O dispositivo se constitui em uma caixa de acrílico, com uma fonte regulável de 12V, um motor de corrente contínua 12V, uma correia dentada, duas polias, uma plataforma fixa, um "carrinho" que se desloca sobre guias metálicas acoplado à correia, um microcontrolador Arduino Uno®, uma placa de circuito com dois relés (Figura 4.1). O sistema de controle Arduino gera o comando eletrônico que ativa a fonte de energia e o motor elétrico, este gira o sistema de polias conectadas pela correia dentada deslocando a plataforma móvel fixada ao "carrinho" sobre as guias metálicas. Desta forma, provocando o distanciamento entre a posição final e inicial da plataforma móvel, na qual a pata dianteira do roedor está atada, com controle de tempo, velocidade de deslocamento, e distância desejados (Figura 4.2 e 4.3). Como o protótipo 2 funcionou foi utilizado no experimento 2.

Também foi calculado com o uso de uma mola de constante de elasticidade conhecida a força aplicada sobre a pata do animal, desta foi aplicada uma força de 2,713932N, para servir de parâmetro em experimentos futuros, conforme resultados obtidos.(Tabela 4.1)

Tabela 4.1 – Tabela Força versus Tensão

Força(Kgf)	Tensão(V)	Deslocamento(m)	Mola em repouso(m)	Cte Elasticidade (N/m)
2,455462	11	0,019	0,015	1267,361062
2,713932	12	0,021	0,015	1267,361062
2,84316	13	0,022	0,015	1267,361062
2,907784	14	0,0225	0,015	1267,361062
3,062866	15	0,0237	0,015	1267,361062

Fonte:Autor

Figura 4.1 – Vista em Perspectiva do Dispositivo Final

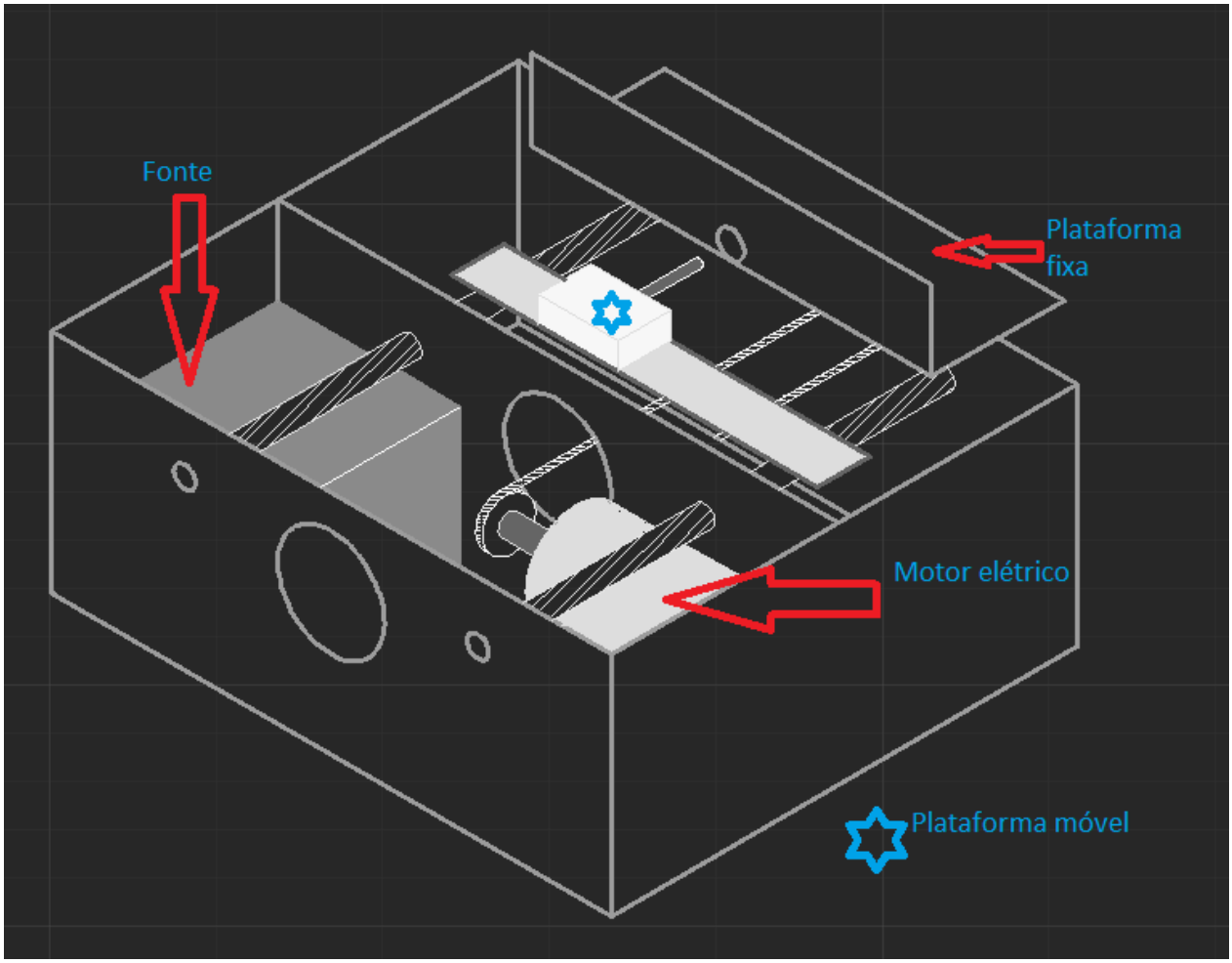

Fonte: Autor

4.2 Experimento 2

Não houve óbitos, nem avulsão inadvertida da pata anterior direita dos camundongos. Um animal teve lesão cutânea suturada com nailon 4.0, e recebeu antibiótico por três dias, com boa cicatrização (animal B6).

4.2.1 Testes comportamentais

4.2.1.1 Teste do campo aberto

Foi analisada a distância percorrida pelos camundongos no teste do campo aberto pré e pós intervenção (tração da pata dianteira direita através do dispositivo eletromecânico). Para a análise do teste de campo aberto foram utilizados os dados obtidos através do programa Cineplex da Plexon®, convertidos em medida métrica utilizando o programa MatLab® 2013. Especificamente, foi analisada a média das distâncias percorridas, por cada animal, em cada

Figura 4.2 – Desenho esquemático

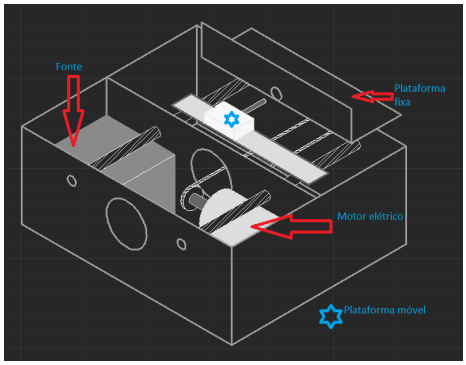

Fonte: Produzido pelo autor

Figura 4.3 – Protótipo 2



Fonte:Produzido pelo autor

seção nos estágios pré-intervenção, na primeira semana pós-intervenção e na segunda semana pós-intervenção. Foi observado que entre os grupos submetidos a tração utilizando diferentes tensões elétricas no dispositivo, denominados grupos A e B (Tabela 4.4) nas tabelas e gráficos, não houve diferença estatisticamente significante entre os grupos, quanto as três médias avaliadas. Entretanto, diferença ocorre entre a média pré-lesão e as médias pós-lesão. Não houve diferença com significância estatística entre as médias das distâncias da primeira para segunda semana de lesão. Entretanto, quando se consideram os dezoito animais como um grupo único e se compara as médias pré-intervenção, uma e duas semanas pós-intervenção, verifica-se que houve diferença com significância estatística das distâncias percorridas, sendo realizado ajuste de múltiplas comparações pelo método de Bonferroni (Tabela 4.5 e 4.6). Os testes estatísticos multivariados mais utilizados (Teste de Pillai, Lambda de Wilkis, "Hotelling trace" e "Roy's largest root"), e univariados comprovam a existência de diferenças entre os três momentos avaliados. Analisando a tabela de contrastes entre os sujeitos observa-se para a distância houve diferença com signicância estatística (F=38,68, p=0,000) (Tabela 4.2). Como é sabido, ao realizar o teste de esfericidade de Mauchly, se a coluna Sig. for menor que 0,05, significa que a esfericidade foi violada. No caso (p $=0,006$), então a esfericidade foi violada. Na tabela de testes de efeito dentre os sujeitos, se a esfericidade não foi violada, que é o caso, devemos observar a linha de Greenhouse-Geisser (epslon menor que 0,75 para este teste), em busca dos valor de Sig (no caso 0,000) (Tabela 4.3).

O poder estatístico foi de 1,0, que corresponde dizer que o tamanho da amostra e do efeito foram suficientes para revelar diferenças existentes.

Tabela 4.2 – Teste de contraste dentre os sujeitos

Descrição	Distância	Soma dos quadrados Tipo III	df	Média Quadrática	F	Sig	Quadrado parcial	Parâm. não central	Poder Observado
Distância	Linear	2746,51	1	2746,51	38,68	0,00	0,707	38,68	1
	Quadrática	1492,1	1	1492,1	31,62	0,00	0,67	31,62	1
Distância *	Linear	13,96	1	13,96	0,198	0,66	0,12	0,19	0,07
Animal	Quadrática	19,70	1	19,7	0,42	0,53	0,02	0,42	0,09
Erro (distância)	Linear	1136,14	16	71,0					
	Quadrática	754,94	16	47,2					

Fonte: Autor.

Nota: Computado o poder observado usando alfa= 0,05

.

4.2.1.2 Teste de preensão da pata dianteira

Nos testes de elevação dos animais pela cauda sobre uma plataforma gradeada foram observados alguns animais com dificuldade de preensão de dedos, outros com déficit à flexão do cotovelo e outros com paralisia total do membro. Sendo piores os resultados na primeira semana pós-lesão, com melhora parcial dos escores na segunda semana pós-lesão.

A análise dos vídeos, tanto da primeira semana pós-intervenção como da segunda, foi observado que alguns animais utilizavam a pata dianteira direita mais para explorar ou talvez sentissem dor ao tocar a grade com esta, pois logo em seguida retiravam. Todos na primeira semana apresentaram déficit de preensão. Na segunda semana dois animais apresentaram melhora da força de preensão (animais A8 e B2). Dois animais mantiveram paralisia total da pata dianteira direita (animais A3 e B6). Os animais B9 e A9 apresentavam déficit de flexão de cotovelo e o animal A7 apresentava contratura de dedos.

Foi realizada a análise dos vídeos de preensão da pata por dois investigadores, um deles sendo uma veterinária, utilizando o escore Foi utilizada um escore criado pelo autor para avaliar o desempenho dos animais neste teste, e descrito previamente (Tabela 4.7). Caso a pontuação obtida fosse divergente, era solicitada uma avaliação de um terceiro investigador independente.

São exemplificados com imagens evidenciando posturas anormais e dificuldade preensão de dedos conforme a escala utilizada (Figuras 4.4, 4.5, 4.6 e 4.7).

Ao ser realizada análise estatística foi identificado haver diferença com significância estatística quando comparado os testes pós-intervenção e pré-intervenção , conforme tabela (Ver Tabela 4.8). Não houve diferença entre os grupos A e B.

Tabela 4.3 – Teste de efeito dentre os sujeitos

Descrição		Soma dos quadrados Tipo III	df	Média Quadrática	F	Sig	Quadrado parcial	Parâm. não central	Poder Observado
Distância	Esfericidade assumida	4238,86	2	2119,30	35,86	0,00	0,69	71,72	1
	Greenhouse-Geisser	4238,86	1,34	3160,15	35,86	0,00	0,69	48,10	1
	Huynh-Feldt	4238,86	1,51	2805,99	35,86	0,00	0,69	54,17	1
	"Lower-bound"	4238,86	1	4238,60	35,86	0,00	0,69	35,86	1
Distância * Animal	Esfericidade assumida	33,66	2	16,82	0,28	0,75	0,02	0,57	0,09
	Greenhouse-Geisser	33,66	1,34	25,09	0,28	0,66	0,02	0,38	0,08
	Huynh-Feldt	33,66	1,51	22,28	0,28	0,69	0,02	0,43	0,08
	"Lower-bound"	33,66	1	33,65	0,28	0,61	0,02	0,28	0,08
Erro (distância)	Esfericidade assumida	1891,07	32	59,09					
	Greenhouse-Geisser	1891,07	21,46	88,12					
	Huynh-Feldt	1891,07	24,17	78,24					
	"Lower-bound"	1891,07	16	118,2					

Fonte: Autor.

Nota: Computado o poder observado usando alfa= 0,05

.

4.2.2 Análise morfológica

A análise anatômica macroscópica não foram identificadas lesões musculares ou vasculares; assim como, nem fraturas de clavícula ou lesões em articulações (Figura 4.8 e 4.9).

Foram feitas colorações com hematoxilina e também com fast blue em secções longitudinais e transversais, para avaliação inicial de possíveis alterações de celularidade de tecido conjuntivo e mielina (Figura 4.10, 4.11 e 4.12). O aumento de tecido conjuntivo ou fibrocicatricial de celularidade, decorrente de células inflamatórias nos nervos poderia ocorrer, comprovando lesão. E, lesão neural poderia estar sugerida pela diminuição de mielina.

Apenas dois animais apresentaram automutilação neste estudo (Ver Figuras 4.13 e 4.14). As automutilações são geralmente associadas a quadros álgicos, e descritas em crianças com paralisia braquial relacionada ao parto e em animais. Entretanto, alguns autores colocam em dúvida esta assertiva, pois se pode atribuir a sintomas sensitivos como parestesias, ou mesmo por anestesia do membro, e se mutilarem por não sentirem dor (ROSSITCH *et al.*,

Tabela 4.4 – Descritivo por grupos A e B

	Animais	Média	Desvio padrão	N
Pré	Gr A	81,27	13,66	9
	Gr B	88,97	17,11	9
	Total	85,12	15,53	18
Pós uma semana	Gr A	59,48	16,65	9
	Gr B	70,99	17,91	9
	Total	65,24	17,79	18
Pós duas semanas	Gr A	62,56	15,14	9
	Gr B	72,75	19,85	9
	Total	67,65	17,91	18

Fonte: Autor.

Nota: O intervalo de confiança de 95%

Tabela 4.5 – Descritivo sem discriminar grupos

Distância	Média	Erro padrão	Limite inferior	Limite superior
Pré	85,12	3,65	77,38	92,86
Pós uma semana	65,24	4,07	56,6	73,88
Pós duas semanas	67,65	4,16	58,83	76,47

Fonte: Autor.

Nota: O intervalo de confiança de 95%

1992; MCCANN *et al.*, 2004).

Tabela 4.6 – Comparação pareada das distâncias percorridas

				I C diferença 95% [b]		
(I) Distância	(J)Distância	Diferença Média (I-J)	Erro padrão	Sig	Lim inf	Lim sup
Pre	Pos 1 sem	19,885*	3,118	0,000	11,551	28,220
	Pós 2 sem	17,469*	2,81	0,000	9,96	24,97
Pós 1 sem	Pré	-19,885*	3,118	0,000	-28,220	-11,551
	Pós 2 sem	-2,416	1,445	0,342	-6,279	1,446
Pós 2 sem	Pré	-17,469*	2,809	0,000	-24,977	-9,961
	Pós 1 sem	2,416	1,445	0,342	-1,446	6,279

Fonte: Autor.

Nota: A diferença média é significante ao nível 0,05.

Anotações: * Significante.Utilizado método de ajuste de Bonferroni para comparações múltiplas.

Figura 4.4 – Análise de vídeo escore 0

Escorrega pata pela grade

Fonte: Autor

Figura 4.5 – Análise de vídeo escore 1



Apoia pata na grade

Fonte: Autor

Tabela 4.7 – Classificação de desempenho no teste de preensão da pata

Evento observado	Escore	Descrição
Preensão da pata	0	Escorrega a pata na grade
	1	Apoia na grade
	2	Preensão deficiente
	3	Preensão preservada

Fonte: Autor.

Figura 4.6 – Análise de vídeo escore 2

Preensão deficiente

Fonte: Autor

Tabela 4.8 – Comparação pareada da análise dos vídeos

				I C diferença 95% [b]		
(I) Preensão	(J)Preensão	Diferença Média (I-J)	Erro padrão	Sig	Lim inf	Lim sup
Pre	Pos 1 sem	2,056*	0,189	0,000	1,553	2,558
	Pós 2 sem	1,056*	0,262	0,000	0,361	1,750
Pós 1 sem	Pré	-2,056*	0,189	0,000	-2,558	-1,553
	Pós 2 sem	-1,000*	0,198	0,000	-1,526	-0,474
Pós 2 sem	Pré	-1,056*	0,262	0,003	-1,750	-0,361
	Pós 1 sem	1,000*	0,198	0,000	0,474	1,526

Fonte: Autor.

Nota: A diferença média é significante ao nível 0,05.

Anotações: * Significante. Utilizado método de ajuste de Bonferroni para comparações múltiplas.

Figura 4.7 – Análise de vídeo escore 3

Preensão preservada

Fonte: Autor

Figura 4.8 – Plexo braquial dissecado bilateralmente

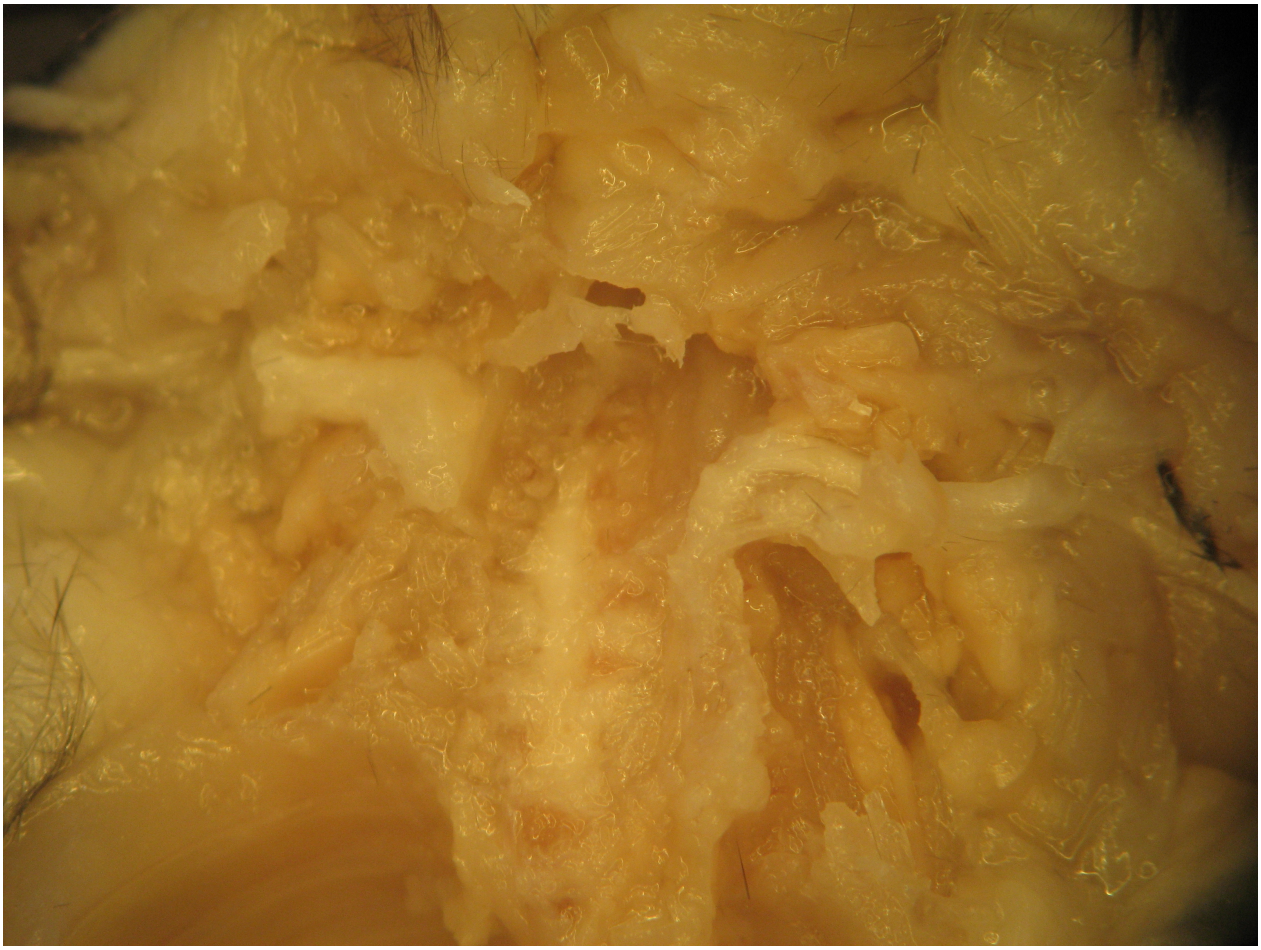

Fonte:Autor

Figura 4.9 – Plexo braquial com medula de camundongo dissecado

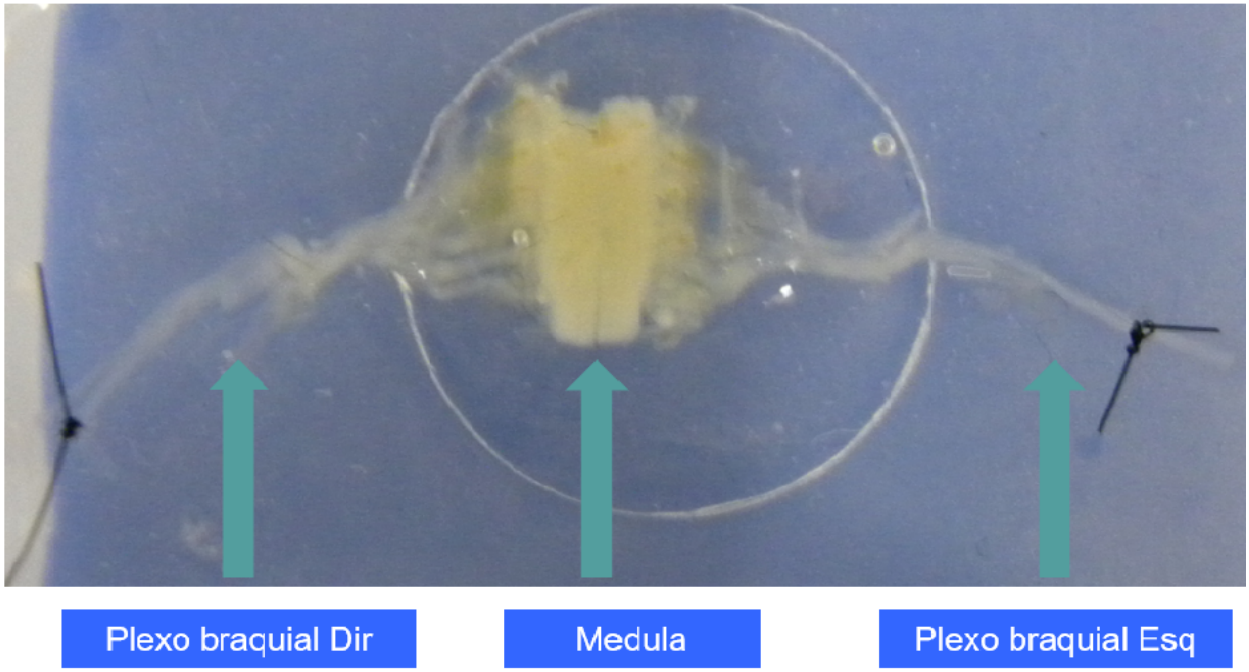

Fonte:Autor

Figura 4.10 – Secção Transversa do plexo braquial 1

Coloração hematoxilina. Corte transversal do plexo braquial do camundongo após 02 semanas da lesão por estiramento. Aumento 4x. Nesta coloração os núcleos celulares são corados em rôxo. Fonte:Autor

Figura 4.11 – Secção Transversa do plexo braquial 2

Coloração fast blue. Corte transversal do plexo braquial do camundongo após 02 semanas da lesão por estiramento. Aumento 4x. Nesta coloração as fibras mielinizadas ficam coradas em azul e se demonstra uma desorganização da arquitetura circular da mielina ao redor dos axônios. Fonte:Autor

Figura 4.12 – Secção Transversa do plexo braquial 3

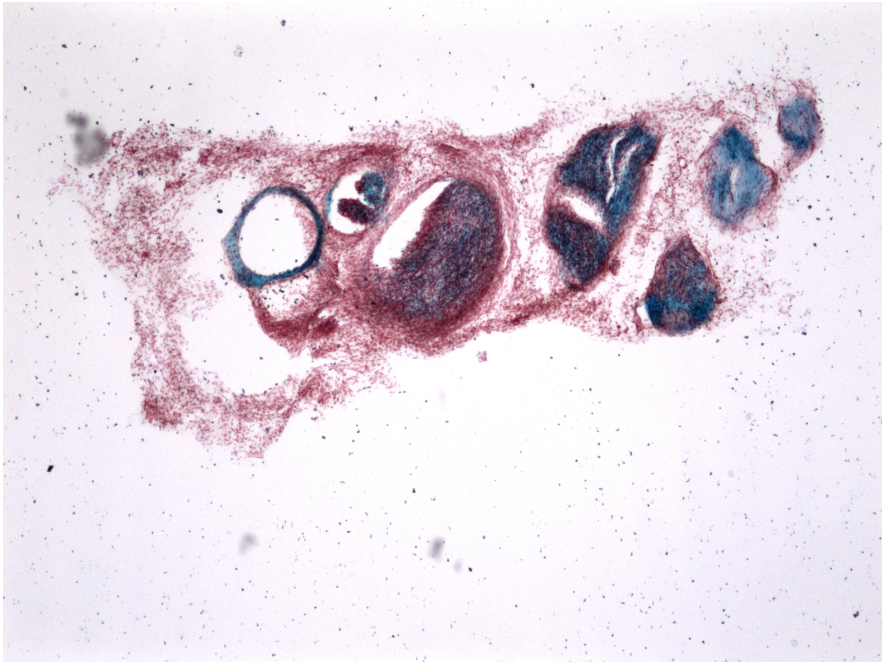

Coloração fast blue. Corte transversal do plexo braquial do camundongo após 02 semanas da lesão por estiramento. Aumento 4x. Nesta coloração as fibras mielinizadas ficam coradas em azul e se demonstra uma desorganização da arquitetura circular da mielina ao redor dos axônios. Fonte:Autor

Figura 4.13 – Animal com alterações em alguns dedos



Fonte:Autor

Figura 4.14 – Animal fez autotomia de todos os dedos

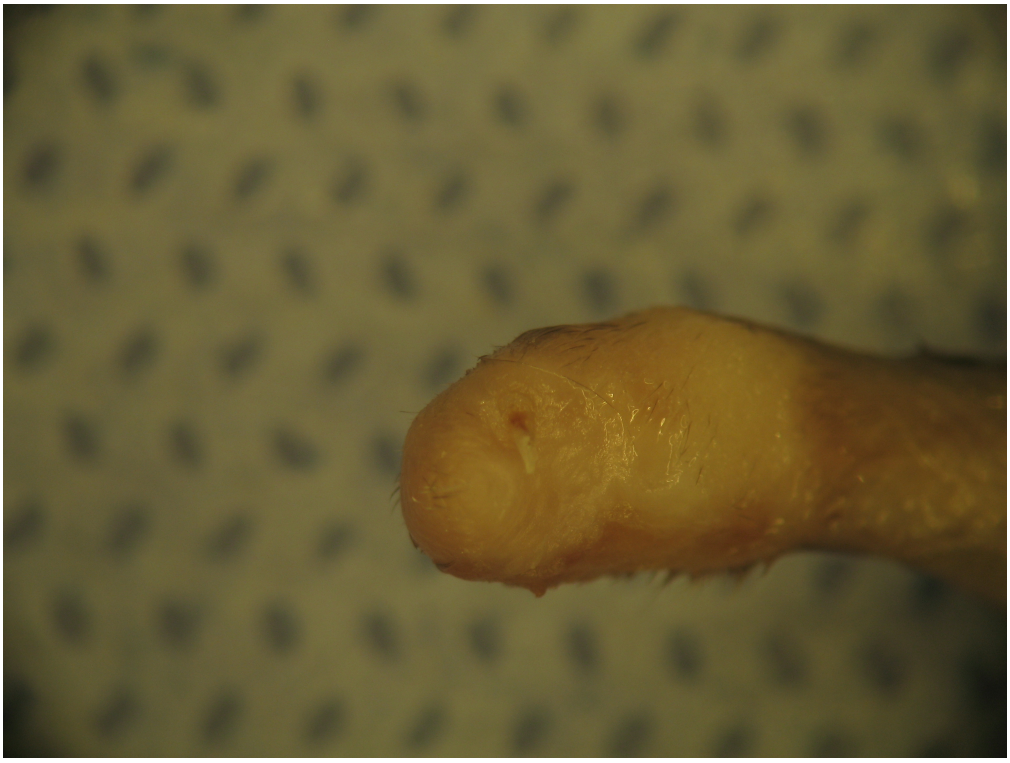

Fonte:Autor

5 Discussão

5.1 Experimento 1

O dispositivo eletromecânico desenvolvido é capaz de produzir lesão do plexo braquial em camundongos sem a ocorrência de lesões musculares, vasculares, ósseas ou articulares. Desta forma, os déficits de locomoção ou movimentação da pata dianteira do animal podem ser atribuídos a lesão neurológica per si.

O fato de dispensar a realização de uma cirurgia prévia no animal para reproduzir o modelo animal de lesão do plexo braquial é uma vantagem em relação aos modelos descritos na literatura (BERTELLI; MIRA, 1993), minimizando o risco de infecções, deiscências, eventuais lesões nas estruturas musculares e/ou articulares que necessariamente são dissecadas, para a exposição do plexo braquial, na realização daqueles modelos. Outra vantagem seria a mimetização do movimento que ocorre em situações reais de lesões de plexo braquial traumáticas fechadas.

Ajustes posteriores e correlação dos parâmetros como angulação entre a pata tracionada e o corpo do animal, força, e tempo de tração, bem como os achados histológicos e comportamentais das lesões de plexo braquial produzidas são necessárias e não foram aprofundadas nesta pesquisa; sendo, portanto, uma limitação da mesma. Outros estudos neste sentido serão necessários.

5.2 Experimento 2

Foi realizada pesquisa nas bases de dados PUBMED, LILACS e SCIELO restritas as línguas inglesa, espanhola e portuguesa utilizando os seguintes descritores ("MESH TERMS"): *braquial plexus injury, animals models, brachial plexus injury, brachial plexus avulsion, peripheral nerve disease.*

Há um único estudo com a descrição de um modelo animal de lesão de plexo braquial sem a necessidade de dissecação da pata do animal, e consequente risco de injúria a outras estruturas que não o plexo braquial (SPINNER *et al.*, 2000). Neste estudo, Spinner *et al.* (2000) utilizou a força gravitacional de diferentes pesos atados a pata dianteira de trinta e seis ratos *Sprague-Dawley* para produzir a lesão do plexo braquial e realizou uma avaliação anatômica imediatamente após o procedimento (Figura 5.1).

Figura 5.1 – Dispositivo mecânico utilizado por Spinner *et al.* (2000)

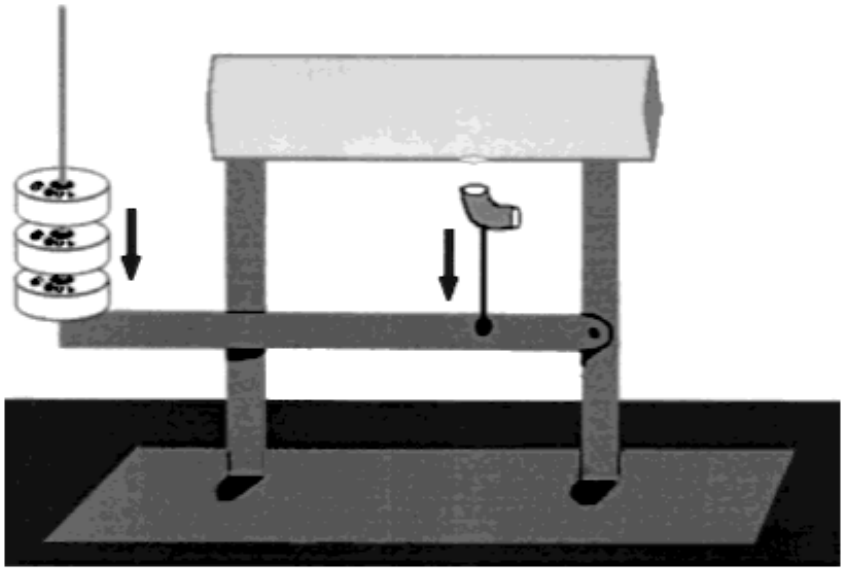

Spinner *et al.* (2000)

Este estudo de Spinner *et al.* (2000) realizou apenas uma análise anatômica logo após a lesão realizada pelo peso, e constatou fraturas nos animais submetidos a um peso maior. No referido estudo as dissecações anatômicas do plexo braquial foram feitas até a coluna vertebral (acesso posterior), e identificou avulsão de raízes em todos os animais, correlacionando a gravidade da lesão do plexo braquial à carga aplicada (sendo diretamente proporcional).

No presente estudo não houve fraturas, lesões musculares ou vasculares; desta forma, a vantagem dos nossos resultados é que o déficit de movimentação da pata e de locomoção do animal podem ser atribuídos exclusivamente a lesão neurológica. Outra vantagem do atual estudo foi a realização da caracterização comportamental tanto da locomoção do animal quanto da movimentação da pata dianteira através dos testes de campo aberto e de preensão da pata, respectivamente; além de ter estudado a viabilidade do modelo animal com permanência da lesão do plexo braquial e déficit neurológico por pelo menos duas semanas, permitindo um tempo mínimo para, no futuro, pesquisadores avaliarem mecanismos bioquímicos, moleculares ou eletrofisiológicos da lesão e testar possíveis terapêuticas. A confirmação e caracterização da lesão do plexo braquial e validação deste modelo animal por um tempo maior é necessária. A maioria dos estudos que avaliam as lesões de nervos periféricos utilizam o modelo animal de lesão do nervo ciático; desta forma, não são adequados do ponto de vista anatômico. Existem estudos com lesão produzida de formas já descritas neste estudo, avaliando regeneração e recuperação após enxertos, por exemplo, mas não usam um mecanismo como o proposto neste estudo, que seria de tração da pata dianteira (COLLI, 1983; BERTELLI; MIRA, 1993; BERTELLI *et al.*, 1994; BASSO *et al.*, 1995; RODRIGUES-FILHO *et*

al., 2003; WANG *et al.*, 2008b; WANG *et al.*, 2008a). Existem críticas quanto há haverem mais lesões de membro superior, entretanto os estudos de lesões de nervos periféricos mais frequentemente realizados em ciático de roedores, com métodos de avaliação mais numerosos para patas traseiras. Uma vez que as patas dianteiras e traseiras possuem cinética de movimento, funções e invervação distintos, carece de melhores métodos de avaliação para as patas dianteiras. Nos últimos anos surgiram mais, contudo ainda são menos frequentes (WANG *et al.*, 2008b).

A possível rotação do tórax do animal no sentido da tração, não propiciando, durante o momento da aplicação da força a angulação necessária para o estiramento do plexo no plano axial, pode contribuir para aumentar a variabilidade dos achados. A potente musculatura e a elasticidade dos nervos periféricos explica a dificuldade de obtenção da lesão. Nos roedores, este autor acredita que a presença de potente grupo muscular (peitoral menor) contribua também, pois faz impressão sobre os cordões do plexo braquial, e provavelmente mesmo o plexo sob tensão, ainda permita maior liberdade de movimentação a este. Já para a angulação utilizada no eixo coronal de 90°, esperava-se ou uma lesão total ou de tronco inferior predominantemente (seja só estiramento ou avulsão), caracterizada como déficit neurológico - motor/sensitivo - completo da pata dianteira se lesão total ou distal, se lesão do tronco inferior. Em analogia aos seres humanos são mais comuns avulsões de tronco inferior em virtude de particularidades das aderências nestes níveis (C8 e T1)(SIQUEIRA; MARTINS, 2011). Nas dissecções em roedores, realizadas pelo autor, evidenciou-se que as raízes inferiores tem um trajeto ligeiramente ascendente, o que pode exigir uma angulação diferente da que ocorre em humanos para se obter o mesmo padrão de lesão (Figura 5.2).

Figura 5.2 – Plexo braquial de camundongo íntegro

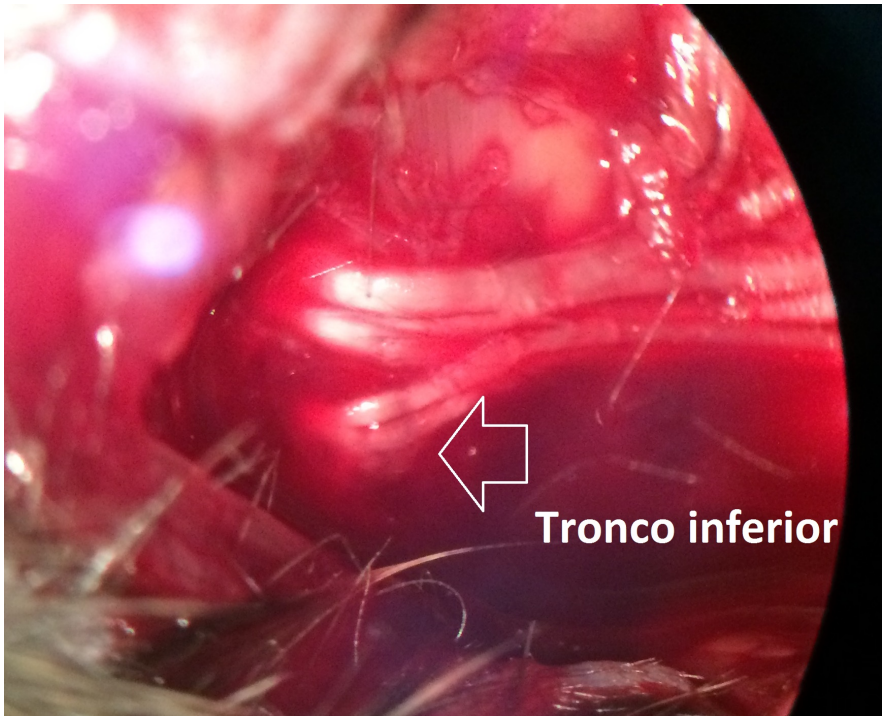

Fonte:Autor

Conclusão

Conclui-se que:

Foi desenvolvido um dispositivo eletromecânico capaz de produzir lesão do plexo braquial em camundongos sem necessidade de intervenção cirúrgica;

O dispositivo eletromecânico é ajustável para força e tempo de tração da pata dianteira do roedor;

Os camundongos submetidos a tração da pata dianteira e consequente lesão por estiramento do plexo braquial apresentaram menor locomoção após a lesão em relação ao momento controle;

Os camundongos submetidos a tração da pata dianteira e consequente lesão por estiramento do plexo braquial apresentaram menor capacidade de preensão da pata dianteira após a lesão em relação ao momento controle.

Perspectivas Futuras

Com o avanço no conhecimento da forma como são afetadas as fibras nervosas na lesão do plexo braquial, e suas repercussões no sistema nervoso central (cérebro e a medula) poderemos prosseguir com estudos também em interface cérebro-máquina e neuromodulação (dor neuropática).

A utilização de tal modelo animal de lesão de plexo braquial pelo dispositivo eletromecânico produzido ainda deve ser estudado em relação a variabilidade das lesões:

- Realizar experimentos com a pata disposta em ângulo agudo e obtuso em relação ao tórax, visando obter lesões predominantes de tronco superior ou inferior.
- Experimentos correlacionando a velocidade de tração e deslocamento da plataforma com o peso e a envergadura do animal.
- Realizar avaliação histológica utilizando parafina, com coloração azul de toluidina, e imunohistoquímica para marcadores de inflamação agudos.
- Comparar os resultados comportamentais com os modelos atualmente existentes. Com sugestão de utilização de escala com nove critérios chamada “IBB” descrita para estudo de lesões medulares cervicais inicialmente (IRVINE *et al.*, 2010).

Lesão do plexo braquial per si e integração dos sistemas nervoso periférico e central:

- Estudar repercussões corticais das lesões de plexo braquial.
- Desenvolver modelo de dor e estudar alterações medulares da lesão por estiramento com pesquisa de marcadores inflamatórios.
- Estudar o desenvolvimento da fibrose no plexo braquial pós-lesão por estiramento e novas técnicas de regeneração.
- Estudar a possibilidade de desenvolver dispositivos de interface cérebro-máquina mais direcionados a partir dos conhecimentos a serem obtidos com estudos eletrofisiológicos simultâneos no Sistema Nervoso Periférico (SNP) e Sistema Nervoso Central (SNC).

Referências

ANGIUS, D.; WANG, H.; SPINNER, R. J.; GUTIERREZ-COTTO, Y.; YASZEMSKI, M. J.; WINDEBANK, A. J. A systematic review of animal models used to study nerve regeneration in tissue-engineered scaffolds. *Biomaterials*, Elsevier Ltd, v. 33, n. 32, p. 8034–8039, 2012. ISSN 01429612. Disponível em: <http://dx.doi.org/10.1016/j.biomaterials.2012.07.056>. Citado 3 vezes nas páginas 12, 14 e 15.

BARRETT, J. E. The pain of pain : Challenges of animal behavior models. *Eur. J. Pharmacol.*, (In press), p. 183–190, abr. 2015. ISSN 0014-2999. Disponível em: <http://linkinghub.elsevier.com/retrieve/pii/S0014299915000175http://dx.doi.org/10.1016/j.ejphar.2014.11.046>. Citado 2 vezes nas páginas 12 e 13.

BASSO, D. M.; BEATTIE, M. S.; BRESNAHAN, J. C. A sensitive and reliable locomotor rating scale for open field testing in rats. *J. Neurotrauma*, v. 12, n. 1, p. 1–21, 1995. ISSN 0897-7151. Citado 2 vezes nas páginas 52 e 53.

BERTELLI, J. A.; MIRA, J. C. Behavioral evaluating methods in the objective clinical assessment of motor function after experimental brachial plexus reconstruction in the rat. *J. Neurosci. Methods*, v. 46, n. 3, p. 203–208, 1993. ISSN 01650270. Citado 5 vezes nas páginas 13, 14, 51, 52 e 53.

BERTELLI, J. A.; MIRA, J. C.; GILBERT, A.; MICHOT, G. A.; LEGAGNEUX, J. Surgical Radiologic Anatomy Reports of the Socidt Anatomique de Paris Anatomical basis of rat brachial plexus reconstruction. *Surg. Radiol. Anat.*, p. 85–86, 1992. Citado na página 13.

BERTELLI, J. a.; ORSAL, D.; MIRA, J. C. Median nerve neurotization by peripheral nerve grafts directly implanted into the spinal cord: anatomical, behavioural and electrophysiological evidences of sensorimotor recovery. *Brain Res.*, v. 644, n. 1, p. 150–159, 1994. ISSN 00068993. Citado 2 vezes nas páginas 52 e 53.

BERTELLI, J. a.; TALEB, M.; SAADI, a.; MIRA, J. C.; PECOT-DECHAVASSINE, M. The rat brachial plexus and its terminal branches: An experimental model for the study of peripheral nerve regeneration. *Microsurgery*, v. 16, n. 2, p. 77–85, 1995. ISSN 07381085. Citado na página 14.

BOLLINI, C. A.; WIKINSKI, J. A. Anatomical review of the brachial plexus. *Tech. Reg. Anesth. Pain Manag.*, v. 10, n. 3, p. 69–78, jul. 2006. ISSN 1084208X. Disponível em: <http://linkinghub.elsevier.com/retrieve/pii/S1084208X06000474>. Citado 5 vezes nas páginas 2, 3, 4, 8 e 9.

BONTIOTI, E. N.; KANJE, M.; DAHLIN, L. B. Regeneration and functional recovery in the upper extremity of rats after various types of nerve injuries. *J. Peripher. Nerv. Syst.*, v. 8, n. 3, p. 159–168, 2003. ISSN 1085-9489. Citado na página 14.

BURKE, D.; KIERNAN, M. C.; BOSTOCK, H. Excitability of human axons. *Clin. Neurophysiol.*, v. 112, n. 9, p. 1575–1585, 2001. ISSN 13882457. Citado na página 3.

CAMPBELL, W. W. Evaluation and management of peripheral nerve injury. *Clin. Neurophysiol.*, v. 119, n. 9, p. 1951–1965, 2008. ISSN 13882457. Citado 2 vezes nas páginas 9 e 10.

CARLSTEDT, T.; ALDSKOGIUS, H.; HALLIN, R. G.; NILSSON-REMAHL, I. Novel surgical strategies to correct neural deficits following experimental spinal nerve root lesions. *Brain Res. Bull.*, v. 30, n. 3-4, p. 447–451, 1993. ISSN 0361-9230. Citado na página 14.

COLLI, B. O. Aspectos Gerais das Lesões Traumáticas Agudas dos Nervos Periféricos. p. 1–18, 1983. Citado 3 vezes nas páginas 11, 52 e 53.

EVANS, M.; NOBLE, J.; HOCHENBAUM, J. *Arduino em ação*. 1. ed. [S.l.]: Novatec Editora, 2013. ISBN 978-85-7522-373-4. Citado na página 22.

FAGLIONI, W.; SIQUEIRA, M. G.; MARTINS, R. S.; HEISE, C. O.; FORONI, L. The epidemiology of adult traumatic brachial plexus lesions in a large metropolis. *Acta Neurochir. (Wien).*, v. 156, n. 5, p. 1025–1028, 2014. ISSN 09420940. Citado na página 9.

FLORES, L. P. Estudo Epidemiológico das lesões de plexo braquial em adultos. *Arq. Neuropsiquiatr.*, v. 64, n. 1, p. 88–94, mar. 2006. Citado na página 9.

GIUFFRE, J. L.; KAKAR, S.; BISHOP, A. T.; SPINNER, R. J.; SHIN, A. Y. Current Concepts of the Treatment of Adult Brachial Plexus Injuries. *J. Hand Surg. Am.*, Elsevier Inc., v. 35, n. 4, p. 678–688, 2010. ISSN 03635023. Disponível em: <http://dx.doi.org/10.1016/j.jhsa.2010.01.021>. Citado na página 11.

GREGORY, J.; COWEY, A.; JONES, M.; PICKARD, S.; FORD, D. The anatomy, investigations and management of adult brachial plexus injuries. *Orthop. Trauma*, Elsevier Ltd, v. 23, n. 6, p. 420–432, 2009. ISSN 18771327. Disponível em: <http://dx.doi.org/10.1016/j.mporth.2009.08.010>. Citado 3 vezes nas páginas 6, 7 e 11.

GREGORY, J.; COWEY, A.; JONES, M.; PICKARD, S.; FORD, D. The anatomy, investigations and management of adult brachial plexus injuries. *Orthop. Trauma*, Elsevier Ltd, v. 23, n. 6, p. 420–432, 2009. ISSN 18771327. Disponível em: <http://dx.doi.org/10.1016/j.mporth.2009.08.010>. Citado na página 9.

IRVINE, K.-A.; FERGUSON, A. R.; MITCHELL, K. D.; BEATTIE, S. B.; BEATTIE, M. S.; BRESNAHAN, J. C. A novel method for assessing proximal and distal forelimb function in the rat: the Irvine, Beatties and Bresnahan (IBB) forelimb scale. *J. Vis. Exp.*, n. 46, p. 1–9, 2010. ISSN 1940-087X. Citado na página 55.

JAGGI, A. S.; JAIN, V.; SINGH, N. Animal models of neuropathic pain. *Fundam. Clin. Pharmacol.*, v. 25, n. 1, p. 1–28, 2011. ISSN 1472-8206. Citado 3 vezes nas páginas 12, 13 e 14.

JAGGI, A. S.; JAIN, V.; SINGH, N. Animal models of neuropathic pain. *Fundam. Clin. Pharmacol.*, v. 25, n. 1, p. 1–28, 2011. ISSN 1472-8206. Citado na página 13.

LEINBERRY, C. F.; WEHBé, M. A. Brachial plexus anatomy. *Hand Clin.*, v. 20, n. 1, p. 1–5, fev. 2004. ISSN 07490712. Disponível em: <http://linkinghub.elsevier.com/retrieve/pii/S074907120300088X>. Citado 2 vezes nas páginas 5 e 6.

MANNAN, K.; CARLSTEDT, T. Injuries to the brachial plexus. *Surgery*, v. 24, n. 12, p. 409–414, 2006. ISSN 02639319. Citado na página 9.

MARTINI, R. Animal models for inherited peripheral neuropathies: chances to find treatment strategies? *J. Neurosci. Res.*, v. 61, n. 3, p. 244–250, 2000. ISSN 0360-4012. Citado na página 13.

MAZZER, P. Y. C. N.; BARBIERI, C. H.; MAZZER, N.; FAZAN, V. P. S. Morphologic and morphometric evaluation of experimental acute crush injuries of the sciatic nerve of rats. *J. Neurosci. Methods*, v. 173, n. 2, p. 249–258, 2008. ISSN 01650270. Citado na página 13.

MCCANN, M. E.; WATERS, P.; GOUMNEROVA, L. C.; BERDE, C. Self-mutilation in young children following brachial plexus birth injury. *Pain*, v. 110, n. 1-2, p. 123–129, 2004. ISSN 03043959. Citado na página 40.

MCDONALD, J. W.; BECKER, D. Spinal cord. *Princ. Tissue Eng.*, p. 977–993, 2007. Citado na página 2.

MORAN, S. L.; STEINMANN, S. P.; SHIN, A. Y. *Adult brachial plexus injuries: Mechanism, patterns of injury, and physical diagnosis*. 2005. 13–24 p. Citado 2 vezes nas páginas 9 e 12.

NOBLE, J.; MUNRO, C. A.; PRASAD, V. S. S. V.; MIDHA, R. Analysis of Upper and Lower Extremity Peripheral Nerve Injuries in a Population of Patients with Multiple Injuries. *J. Trauma Inj. Infect. Crit. Care*, v. 45, n. 1, p. 116–122, jul. 1998. ISSN 1079-6061. Disponível em: <http://content.wkhealth.com/linkback/openurl?sid=WKPTLP:landingpage&an=00005373-199807000-00025>. Citado na página 9.

OGUIEVETSKAIA, K.; CIFUENTES-DIAZ, C.; GIRAULT, J. A.; GOUTEBROZE, L. Contacts cellulaires des fibres myélinisées du système nerveux périphérique. *Medecine/Sciences*, v. 21, n. 2, p. 162–169, 2005. ISSN 07670974. Citado na página 4.

OREBAUGH, S. L.; WILLIAMS, B. A. Brachial Plexus Anatomy: Normal and Variant. *Sci. World J.*, v. 9, p. 300–312, 2009. ISSN 1537-744X. Disponível em: <http://www.hindawi.com/journals/tswj/2009/102937/abs/>. Citado 2 vezes nas páginas 4 e 5.

PLEXUS, B.; LESION, P.; MODEL, a. E. Lesão Parcial Do Plexo Braquial Modelo Experimental. *Medicina (B. Aires).*, v. 36, p. 11–13, 2007. Citado 2 vezes nas páginas 13 e 14.

RANKINE, J. J. Adult traumatic brachial plexus injury. *Clin. Radiol.*, v. 59, n. 9, p. 767–774, 2004. ISSN 00099260. Citado na página 6.

ROBINSON, L. R. Traumatic injury to peripheral nerves. *Muscle Nerve*, v. 23, n. 6, p. 863–873, 2000. Citado na página 9.

RODRIGUES-FILHO, R.; SANTOS, A. R. S.; BERTELLI, J. a.; CALIXTO, J. a. B. Avulsion injury of the rat brachial plexus triggers hyperalgesia and allodynia in the hindpaws: A new model for the study of neuropathic pain. *Brain Res.*, v. 982, n. 2, p. 186–194, 2003. ISSN 00068993. Citado 3 vezes nas páginas 14, 52 e 53.

ROSSITCH, E.; OAKES, W. J.; OVELMEN-LEVITT, J.; NASHOLD, B. S. Self-mutilation following brachial plexus injury sustained at birth. *Pain*, v. 50, n. 2, p. 209–211, 1992. ISSN 03043959. Citado na página 40.

SEDDON, H. J. THREE TYPES OF NERVE INJURY. *Brain*, v. 66, n. 4, p. 237–288, 1943. ISSN 0006-8950. Disponível em: <http://brain.oxfordjournals.org/cgi/doi/10.1093/brain/66.4.237>. Citado na página 8.

SHIN, A. Y.; SPINNER, R. J. Clinically relevant surgical anatomy and exposures of the brachial plexus. *Hand Clin.*, v. 21, n. 1, p. 1–11, fev. 2005. ISSN 07490712. Disponível em: <http://linkinghub.elsevier.com/retrieve/pii/S0749071204000873>. Citado 2 vezes nas páginas 4 e 6.

SIQUEIRA, M. G.; MARTINS, R. S. *Anatomia Cirúrgica das Vias de Acesso aos Nervos Periféricos*. [S.l.]: Dilivros Editora, 2006. ISBN 85-86703-25-7. Citado na página 5.

SIQUEIRA, M. G.; MARTINS, R. S. *Lesões do plexo braquial*. 1 ed. ed. [S.l.]: Dilivros Editora, 2011. ISBN 9788580530063. Citado 4 vezes nas páginas 1, 6, 11 e 53.

SLUIS, C. K. van der; DUIS, H. J. ten; GEERTZEN, J. H. Multiple injuries: an overview of the outcome. *J. Trauma*, v. 38, n. 5, p. 681–686, maio 1995. ISSN 10796061. Disponível em: <http://content.wkhealth.com/linkback/openurl?sid=WKPTLP:landingpage&an=00005373-199505000-00001>. Citado na página 9.

SPINNER, R. J.; KHOOBEHI, A.; KAZMI, S.; KRUMREICH, J. A.; ZHAO, S.; ZHANG, Z.; KLINE, D. G.; BEUERMAN, R. W. Model for avulsion injury in the rat brachial plexus using passive acceleration. *Microsurgery*, v. 20, n. 2, p. 94–97, 2000. ISSN 07381085. Disponível em: <http://doi.wiley.com/10.1002/(SICI)1098-2752(2000)20:2<94::AID-MICR8>3.0.CO;2-L>. Citado 4 vezes nas páginas x, 15, 51 e 52.

SPINNER, R. J.; MIDHA, R.; MUROVIC, J. A.; KIM, D. H. *Nerve Injuries*. 2. ed. [S.l.]: Elsevier Inc., 2008. ISBN 978-0-7216-9537-2. Citado 2 vezes nas páginas 8 e 11.

SUNDERLAND, S. A classification of peripheral nerve fnjuries producing loss of function. *Brain*, v. 74, n. 4, p. 491–516, 1951. Citado na página 9.

WANG, H.; SORENSON, E. J.; SPINNER, R. J.; WINDEBANK, A. J. Electrophysiologic findings and grip strength after nerve injuries in the rat forelimb. *Muscle and Nerve*, v. 38, n. 4, p. 1254–1265, 2008. ISSN 0148639X. Citado 3 vezes nas páginas 14, 52 e 53.

WANG, H.; SPINNER, R. J.; SORENSON, E. J.; WINDEBANK, A. J. Measurement of forelimb function by digital video motion analysis in rat nerve transection models. *J. Peripher. Nerv. Syst.*, v. 13, n. 1, p. 92–102, 2008. ISSN 10859489. Citado 2 vezes nas páginas 52 e 53.